Japan Society of Obstetrics and Gynecology

先天性腟横隔膜の1例並びに腟横隔膜（篠田）と腟横中隔（八木）との差異に就いて

東北大學醫學部産婦人科教室（主任　篠田紀教授）
菊　田　　昇

緒　言

著者の云う先天性腟横隔膜とはtransverse vaginal septum 又は vaginal horizontal septum のことである．P.A. Herbut[1] の定義によれば，先天的に産道の長軸に直角に腟粘膜の中隔があり，頸管を腟入口から遮蔽する狀態にあるものである．この樣な先天性の腟異常は文獻上極めて少ない．Davids[2]（1939）は過去54年間に眞の腟横隔膜は僅かに37例の報告があるに過ぎないと述べ，自己の2例を追加した．その後 M. Constantinesco[3]（1940），N.V. Meana[4]（1944），J. Charles[5]（1943），A. Ganjon[6]（1947），M. Tritoftides[7]（1947），Spotop[8]（1950），Basu A K[9]（1951），Whitelaw[10]（1951），Bowman[11]（1954），J. Snoeck[12]（1955）等の報告があり，本邦では柳[13]（昭3）の非定型的な1例が報告されているに過ぎない．又，八木[14]（昭3）は腟横中隔として1症例を發表しているが，これと腟横隔膜とは全く異なるが，柳[13]はこれと自己の症例とを混同しているのでこの點に言及し，更に，本症は本邦教科書に殆ど記載されていないので以下詳述する．

症　例

患者　椿　光，♀，24歳，農婦，未産婦，妊娠4カ月

家族歴及び既往歴に特記すべきものなし．

初潮は15歳3カ月で爾來整順．30日型で4日間持續し，月經痛はなく，中等量である．昭和29年11月，健康

附圖1　症例寫眞並びに説明圖



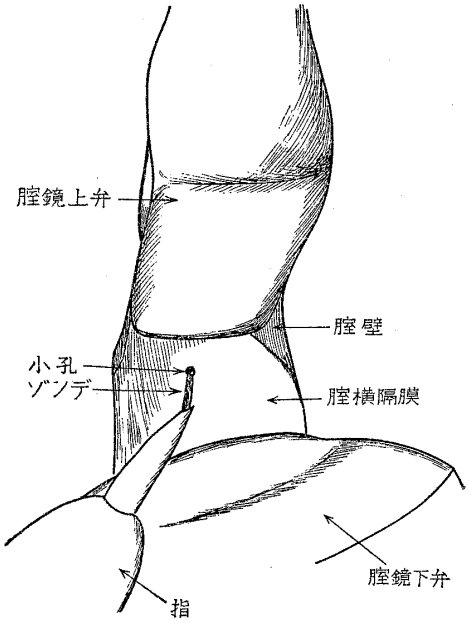

NII-Electronic Library Service

Japan Society of Obstetrics and Gynecology

男子と結婚し，多少性交障碍を認めたが，夫婦間に波紋を生じたことはない．終經は昭和30年3月12日から4日間で，その後無月經で，5月中旬に輕度の惡心嘔吐があつたが，間もなく恢復した．妊娠を確認するため，6月17日に來院した．

現症：體格中等度，榮養佳良で，外診上，胸部，その他に異常，又は奇型を認めない．

局所所見：外陰の發育良好で，會陰の破裂又は瘢痕，癒着等なし．處女膜は破瓜し，腟入口の廣さは正常で，伸展性も變化は見られない．然るに，腟腔は腟入口部より約4cmの部で膜様粘膜で殆ど水平面に於て閉塞され，盲端に終り，子宮腟部を認めることは出來ず，その後方深部に於て觸れることが出來る．隔壁は皺襞に富み，外觀上腟粘膜の所見を呈し，伸展性佳良で，輕度のリビドー色を呈する．一見開口を認めないが，ゾンデにより辛うじて略ゝ中央部に直徑約2mmの1小孔を探知し得た．子宮は直腸診で略ゝ超手拳大で軟く，癒着，奇型，その他の異常なく，その他の骨盤臓器に異常は認められない．

手術：6月27日．腰麻に 0.5%ペルカミン 1.2ccを使用し，中央開口部から放線狀に2箇所に切截を加えると腟横隔膜は萎縮狀態となり，殆ど形を止めず，腟腔は正常と變らず，腟鏡により子宮腟部を容易に認めることが出來るようになつた．出血は僅量で，術後4日目に退院した．

總括並びに考按

Davids[2]（1939）は腟横隔膜37例中23例は妊婦に，14例は非妊婦に認めた．發生機轉は全く不明で，後天性の狹窄や癒着と嚴重に區別さるべきである．隔膜は1枚のことが多いが，時には數枚のことがある．1枚のときは多くは腟の上方1/3のところに位する．厚さは 0.5～ 1.0cm位が普通である．横隔膜は完全に閉鎖されていることもあるが，多くは1つ以上の孔がある．これらの孔は直徑1～5mmで時にはそれ以上のものもある．この孔は略ゝ中央部に位することが多いが，時には偏心性にあることもある．孔が小さい時は勿論，子宮腟部は見えないが，より大きい時にはその部分並びにそれ以上の部分が内診時に腟腔の狹小，伸展不良であり，腟鏡の使用困難であるが，子宮腟部も見る事が出來る．横隔膜の表面は隣接の腟と殆んど同性狀である．合併症には2次感染，腟瘤血腫，分娩障碍を來すことがある．診斷は既往歴に注意し，内診と腟鏡による視診で腟の遮蔽を知り，隔膜の後方に子宮腟部の存在を確認し，又，リピヨドール注入によるX線撮影等により容易である．治療は中央部から周邊部にかけての放射狀切截を行い，豫後は良好である．

附圖2　本症例假想斷面圖　　附圖3　假想斷面圖

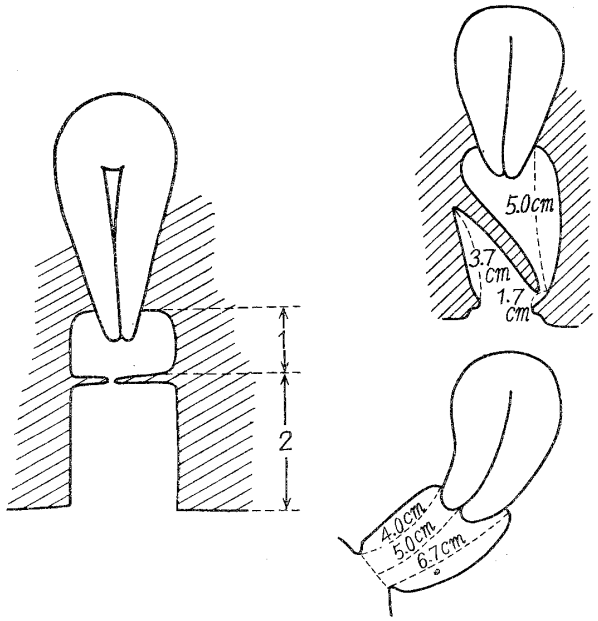

八木[14]（昭3）は完全なる上下重複腟にて，中隔はかなり厚く，正常腟粘膜の性質を持ち，柔軟にして伸展性を有す．而して，腟をその全長に亙りて上下の2部に區劃し，何處にも穿孔瘢痕を認めない1例を先天性横隔膜として報告した（附圖4）．柳[13]（昭3）は「右側後方腟壁より左側前方腟壁に達し，略ゝ第1斜位の方向に一致する中隔」を同じく腟横中隔と述べている．柳の症例は Herbut の定義の「産道の長軸に直角の中隔」とは云いがたいが，先ず Transverse vaginal septum に屬するものと云える（附圖3）．兩者は全く異なるもので，嚴重に區別すべきものであるので，私は八木の症例の腟横中隔に對して柳及び本症例，並びに英米での transverse vaginal septum を腟横隔膜（篠田教授命名）と呼んで區別することを提案すると共に，本邦文獻上，本症の報告は柳の症例が第1例目であり，私の症例が第2例目

NII-Electronic Library Service

Japan Society of Obstetrics and Gynecology

附　圖　4　八　木　症　例

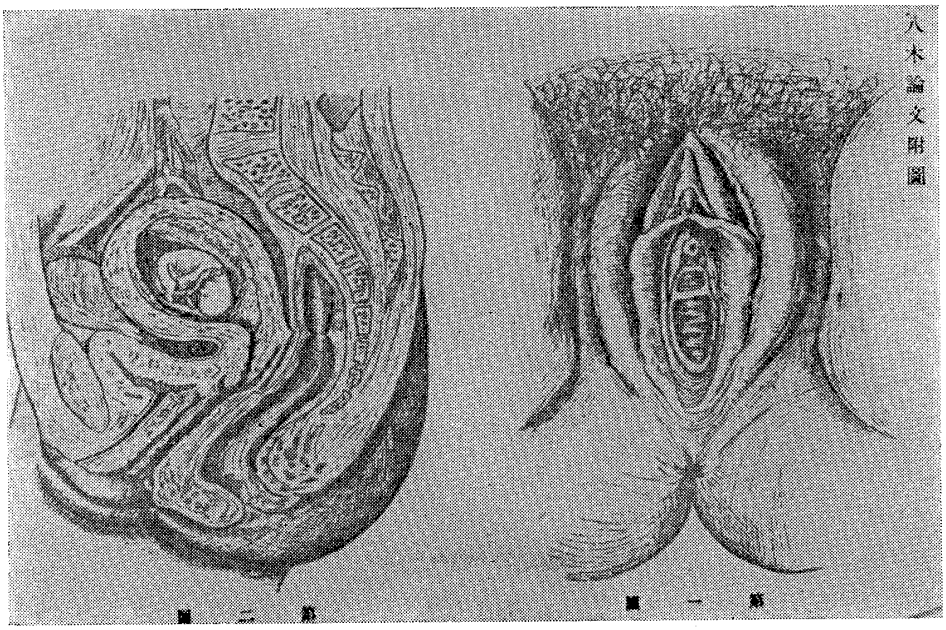

であるので訂正する.

結　論

私は發生機轉上全く疑問とされる極めて稀な先天性腟横隔膜を本邦文獻上第2例目の症例として報告し，併せて腟横中隔（八木）と區別すべきことを提案した.

篠田追記

余は本例と全く同様の症例を30年前に經驗した．その例は某醫に妊娠の診斷を受けに行つて「お前は子宮がないのだから妊娠する筈もなし，又，妊娠でもない」と言われたが，月經があつて妊娠3カ月であつた．その例は本例のようにして擴大して置いたところ，分娩は正常に濟んだ．その後注意して居ると30年間に輕度の狹窄となつているもの十數例，明らかな横隔膜で小孔あるもの3例を經驗したから，注意して居れば決して稀ではなかろう．但し，腟中隔（重複腟）の頻度に比ぶれば極めて稀有と言わねばならない．その發生部位として特異の共通點は腟全長の上方 $1/3 \sim 1/4$ の場所であつて，そのために腟圓蓋の發達は不充分であることゝ，注意してさがせば針で突いた位の小孔が隔膜の襞の間に認められることである．この小孔もないと腟血腫を形成する．この腟血腫を最近1年間に2例經驗し，手術した（東北大，産婦人科）.

（擱筆に當り，御校閲並びに御追記を賜わつた恩師，篠田糺教授，御指導を賜わつた貴家寛而助教授に深甚なる謝意を捧げ，教室宮野通邦學兄，並びに秋田縣角館町松本とみ子學姉の御協力に感謝する）.

引用文獻

1) *P.A. Herbut*: Gynecological and Obstetrical Pathology, 130, 1953.—2) *A. M. Davids*: Am. J. Obst. & Gynec. 37, 329, 1939.—3) *M. Constantinesco*: Rev. de chir Bucuresti, 43:545, 1940.—4) *N.V. Meana*: Rev. Asoc. méd argent, 58: 389, 1944.—5) *J. Chales*: Rev. méd franç. Moyon-Orient, 2:114, 1943.—6) *A. Ganjon*: Gynec. et Obst. 46:303, 1947.—7) *M. Tritoftides*: Obst. & Gynec. Brit. Emp. 54:861, 1947.—8) *Spoto, P.* Minerva gin, 2:8, Aug. 50.—9) *Basu A K*: Calcutta medical Journal, 48:1, Jan. 1951.—10) *Whitelaw*: Am. J. Obst. & Gynec. 62:203, July '51.—11) *Bowman*: Obstetrics and Gynecology, N.Y. 3, 4, Apr. '54.—12) *Snoeck*: Bruxelles Medical, 25, Jan. 55.—13) **柳**: 臨産婦, 第3巻, 507頁, 昭3.—14) **八木**: 近畿婦人科學誌, 第11巻, 第1號, 136頁, 昭3.

（No. 435　昭30・11・4受付）

NII-Electronic Library Service