Japan Society of Obstetrics and Gynecology

日本産科婦人科学会雑誌 ACTA OBST GYNAEC JPN Vol. 42, No. 4, pp. 320—326, 1990（平2，4月）

卵巣癌抗原CA125の低分子抗原を認識する新しいモノクローナル抗体（SH-9）の作製

奈良県立医科大学第2病理
*奈良県立医科大学産婦人科
前田 裕子　今井 俊介　森本 純司　清塚 康彦*
野田 恒夫*　芳賀 敏実　広石 伸互

A New Monoclonal Antibody (SH-9) Recognizes the Low Molecular Mass of Ovarian Cancer Antigen CA125

Hiroko MAEDA, Shunsuke IMAI, Junji MORIMOTO,
Yasuhiko KIYOZUKA*, Tsuneo NODA*, Satomi HAGA
and Shingo HIROISHI
Second Department of Pathology, Nara Medical University, Nara
**Department of Obstetrics and Gynecology, Nara Medical University, Nara*

概要 ヒト卵巣漿液性嚢胞腺癌由来の樹立細胞株（SHIN-3）から大量に分泌されるCA 125の抗原解析を試みた．その蛋白分解過程の結果，CA 125の抗原活性は分子量49,000の低分子ペプタイドにも存在することが確認された．今回，この低分子ペプタイドに対するマウス・モノクローナル抗体の作製を試みた．

免疫原は，ニトロセルロース膜に吸着した細胞培養上清由来の精製抗原を用い，これをマウス脾内に直接注入した．Enzyme linked immuno sorbent assay（ELISA）でのスクリーニングにより398クローン中10クローンを選択し，うち2個のIgG_1モノクローナル抗体を産生するハイブリドーマ株(SH-9, SH-4）を樹立した．

ABC法を用いたSH-9の免疫組織学的検索では，正常組織において気管支腺，子宮頚管腺とのみ反応した．腫瘍性病変では，肺の扁平上皮癌および腺癌を除き，主に卵巣腫瘍に陽性反応をみた．とくに，粘液性腫瘍での陽性率が高く，漿液性腫瘍での反応は観察されなかつた．また，Immuno blotting法による抗原決定基の検索ではSH-9は免疫原として用いた低分子ペプタイドを認識していた．

Synopsis The SHIN-3 cell line producing CA125 was established from an ovarian cancer patient. Using the SHIN-3 cell line, we found that the low-molecular-mass antigen (about 50 KDa) might be the main antigenic determinant in CA125-immunoreactive species. A new monoclonal antibody to this low-molecular-mass was raised to examine a new cancer associated antigen by a hybridoma technique. Using enzyme linked immuno sorbent assay, ten clones were selected from among 398 clones. Two clones were IgG_1 and eight were IgM. By immunostaining (ABC assay), a new antibody (named SH-9) reacted with normal pulmonary bronchus and uterine cervical glands. No positivity, however, was observed in endometriosis (adenomyosis). In tumorous lesions of ovary, SH-9 antibody reacted specifically with mucinous cystadenoma-benign, borderline or malignant. However, no positivity was found in serous cystadenocarcinoma. In any other carcinomas, only lung cancer (adenocarcinoma, squamous cell carcinoma) showed a clear positivity. Immuno blotting analysis showed that SH-9 antibody recognized a low molecular mass. Therefore, SH-9 is seen to be an extremely unique antibody when compared with OC125 biochemically and histochemically.

Key words: CA125 associated antigen・Monoclonal antibody (SH-9)・Ovarian mucinous tumor

緒　言

Bast et al.によりヒト卵巣癌培養細胞を免疫原として樹立されたマウス・モノクローナル抗体OC 125が認識する抗原CA 125は，婦人科悪性腫

NII-Electronic Library Service

Japan Society of Obstetrics and Gynecology

瘍の領域において有用な腫瘍マーカーとされている[3)4)]．とくに漿液性嚢胞腺癌に比較的特異性があり，日常臨床で血清学的診断等に頻用されている．しかし，CA 125は子宮内膜症や妊娠初期，また月経期での血清中の増加が知られ，問題点も多い[1)12)16)]．

著者らは，CA 125を恒常的に産生するヒト卵巣漿液性嚢胞腺癌由来の細胞株（SHIN-3）の樹立に成功以来，この培養上清中に分泌されるCA 125の生化学的および物理学的性格について検討し，分子量49,000付近の低分子ペプタイドがその抗原活性に重要であることを報告した[8)]．今回，これに対するモノクローナル抗体の作製を試みた．その結果，Bast et al.のOC 125と生化学的ならびに免疫組織学的に異なつた性状をもつ抗体が得られたので報告する．

材料および方法

1．免疫原

SHIN-3細胞は卵巣癌患者の手術時摘出標本より樹立された．これを無血清培地（HB 104；Hana Media Inc.）にて培養し，採取した上清は1,000 rpm，10分間遠心後，半飽和硫安塩析にて濃縮し，透析，凍結乾燥した．免疫原として次の二種類を用いた．

（I群）SHIN-3培養上清の凍結乾燥品をLaemmli[13)]の方法に従い，SDS-ポリアクリルアミドゲル電気泳動により分離後，ニトロセルロース膜に転写する．目的とする蛋白質部分は，抗CA 125抗体（HIST 125 KIT®；ミドリ十字（株））を用いたAvidin-biotin peroxidase complex法（ABC法）によるImmuno blotting法[5)]により確認後，ニトロセルロース膜より切断した．これを生理食塩水中で細切し，ポリトロン（スイスKinematica社）で粉砕した．

（II群）SHIN-3培養上清の凍結乾燥品を0.5M NaCl，0.1%SDSおよび6M Urea含有10mM Tris-HCl（pH7.4）で平衡化した．Sephacryl S-300によりゲル濾過を行つた．各分画はradioimmuno-assayによりCA 125活性を測定した．CA 125活性分画を濃縮後，ニトロセルロース膜に直接吸収させI群と同様に粉砕した．

2．免疫法

免疫は8週齢のBALB/cマウス（♂）を用いた．1匹あたり0.2ml（約5μgの蛋白量）の抗原溶液を脾内注射した．1カ月後，同量の抗原溶液を腹腔内に注入することでブーストし，その3日後に細胞融合を行つた．

3．細胞融合およびクローニング

細胞融合はKöhler and Milsteinの方法に従い行つた[11)]．免疫マウスより得られた脾細胞は50% PEG 1540（ポリエチレン・グリコール；和光純薬（株））を用いてP3-X63ミエローマ細胞と7：1の割合で融合させた．次にRPMI 1640で希釈洗浄後，最終的に脾細胞が3×10^5cells/wellになるように96穴プレートに分注した．細胞はHAT培地で維持し，2～3週間後，上清をELISA法によりassayし，抗体活性の高いものについてクローニングを行つた．クローニングはBALB/cマウスの胸腺細胞3×10^5cells/wellをfeeder cellとする限界希釈法（0.5，1.0cell/well）を2回実施した．

4．ELISA

Sephacryl S-300によるゲル濾過で分画したFr. IIを炭酸buffer（pH9.5）に40μg/mlになるよう再懸濁し，各wellに100μlずつ分注後，4℃ overnightで96穴マイクロプレートにcoatingした．0.01% Tween-20含有PBSで洗浄後，50μlの培養上清で37℃，60分間，さらに1：1,500に希釈したperoxidase labeled rabbit anti-mouse IgG（Cappel）で60分間incubateした．最後に0.5mg/ml O-phenylen diamineを添加し10% H_2SO_4で反応を停止させた．

5．免疫組織学的検索（Avidin-biotin peroxidase complex法（ABC法））

ヒト組織のホルマリン固定，パラフィン包埋切片標本に対する免疫組織学的検索をベクタスティンABCキットを用いて行つた[7)]．

成　績

1．SHIN-3由来のCA 125抗原の精製と免疫原の準備

SHIN-3培養上清を50%硫安塩析し透析後，凍結乾燥して得られた検体を10%ポリアクリルアミドゲルによる電気泳動で分離した．検体はSDS，

NII-Electronic Library Service

Japan Society of Obstetrics and Gynecology

2ME含有sample bufferに溶解した．さらにニトロセルロース膜に転写しImmuno blotting法を行つた（図1）．その結果，分子量200,000以上の高分子部分と分子量50,000付近の低分子部分に免疫活性が観察された．今回，この低分子部分に着目し，目的とする蛋白部分をニトロセルロース膜より切り取り，免疫原（I）とした．

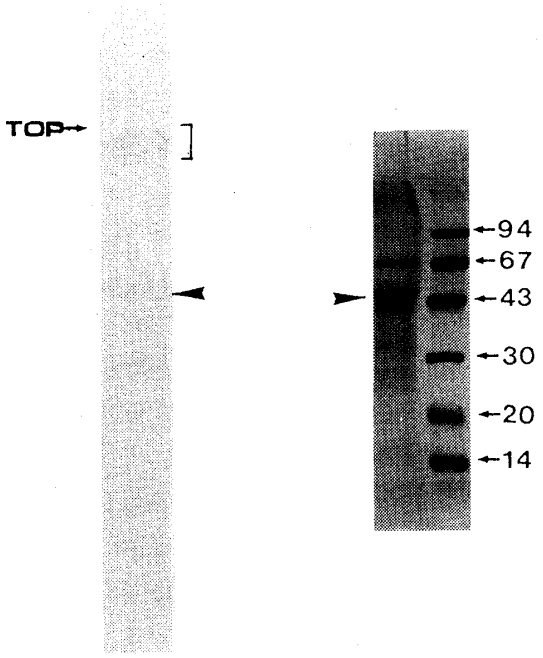

図1　SDS：10% PAGE of CA 125 antigen isolated from SHIN-3 supernatant. Immuno blotting analyzed identified area of greater than 200,000 daltons molecular mass (⊔) and a band near 50,000 daltons (▲).

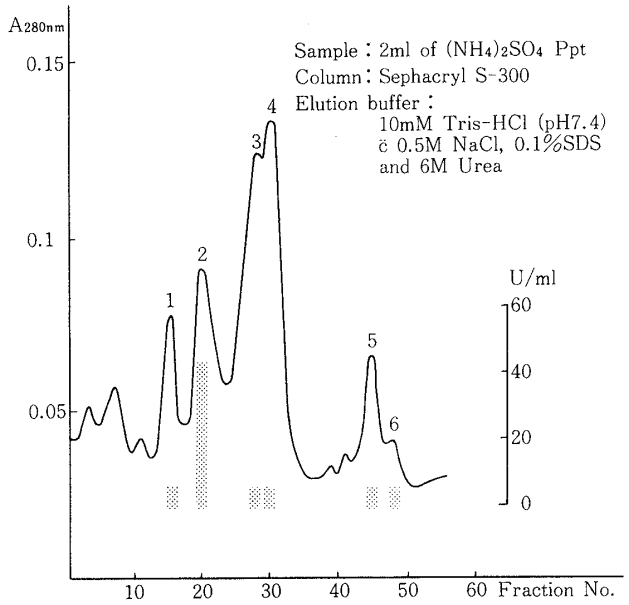

図2　Gelfiltration of $(NH_4)_2SO_4$ Ppt on Sephacryl S-300 superfine in 0.1% SDS and 6M Urea

一方，検体をSephacryl S-300 column chromatographyを用いて分画した．図2はその溶出パターンである．抗CA 125抗体を使用したradioimmunoassayによりFr.IIに活性が認められたので，この部位を集め濃縮し，ニトロセルロース膜に直接吸収させ免疫原（II）とした．

2．モノクローナル抗体の作製

脾内免疫法により感作したBALB/cマウスの脾細胞とP3-X63・Ag8・653ミエローマ細胞との融合実験で産生したクローンについてFr. IIをコートしたELISAによる一次スクリーニングを行つた．活性の高い10クローン（I群から七つ，II群から三つ）につき卵巣悪性腫瘍組織パラフィン切片を用いて酵素抗体法（ABC法）で染色したところ，いずれも腫瘍細胞との特異的な反応が観察された．このうち，とくに著明な陽性を示した5クローンを2～3回クローニングし，最終的にI群より二つ，II群より三つのモノクローナル抗体を得た．抗マウスIgG_1, IgG_{2a}, IgG_{2b}, IgG_3, IgM家兎血清（Miles Labo. Inc., IL）を用いた免疫二重拡散法（ID）の結果，II群の二つがIgG_1で他の三つはIgMであつた．

3．抗体の性状

1）Immuno blotting

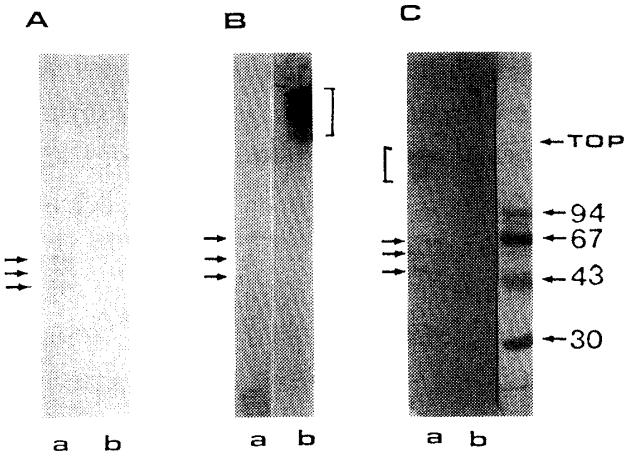

図3　Immuno blotting analysis of Fr. II with A：IgM antibody, B：SH-9 and C：OC 125.
a：2ME (+), b：2ME (−).

NII-Electronic Library Service

Japan Society of Obstetrics and Gynecology

Fr. II を電気泳動した後，Western blotting を行い，今回得られた各抗体および OC 125抗体との反応性を比較した．Fr. II は2ME 還元，2ME 非還元下で泳動した（図3）．

OC 125が2ME 存在下で分子量200,000付近と分子量50,000付近の低分子部分に反応性がみられるのに対し，I 群の2抗体および II 群の IgG_1 抗体の二つはともに分子量50,000付近の低分子部分のみを認識している．また，2ME 非存在下では II 群の抗体について濃縮用ゲル上に強い反応性が観察された．

2）免疫組織学的検討

ホルマリン固定，パラフィン包埋ブロックを用い，各種正常組織および卵巣腫瘍症例について ABC 法で検討した．

表1　MoAb SH-9 reactivity with various organs

Tissues	Positive/total	%
Female genital organ		
Ovary	0/20	0
Fallopian tube	0/3	0
Endometrium (secretory and proliferative)	0/10	0
Endometrium (gestational)	0/2	0
Endocervix	2/2	100
Uterus cervical gland	6/7	86
Other tissues		
Brain	0/1	0
Breast	0/5	0
Bone marrow	0/1	0
Artery	0/3	0
Heart	0/1	0
Lung　bronchus	5/5	100
pleura	0/3	0
Thyroid	0/1	0
Skin	0/1	0
Esophagus	0/2	0
Stomach	1/1	100
Duodenum	0/2	0
Rectum	0/1	0
Gallbladder	0/1	0
Liver	0/3	0
Adrenal gland	0/2	0
Kidney	0/2	0
Lymphnode	0/1	0
Spleen	0/1	0
Pancreas	0/1	0

IgM 抗体は IgG_1 抗体と異なり非特異的反応が強く，その判定が困難なため，IgG_1 抗体についてのみ免疫組織学的検討を試みた．正常組織では，子宮頚管腺，気管支腺にのみ強陽性を示したほか，一例，胃癌組織の腺窩上皮に陽性が認められた（表1）．腫瘍組織では粘液性卵巣腫瘍および肺癌で強陽性が観察された（写真1，2，表2）．

次に，著者らの抗体 SH-9と OC 125についてその反応を比較した結果（表3），OC 125が漿液性腫瘍に比較的，特異性が高いのに対し，SH-9は粘液性腫瘍での強陽性が特徴的であつた．また，OC 125が正常子宮内膜腺や子宮内膜症組織でも反応するのに対し，SH-9ではこれらの反応は全く観察されなかつた．

写真1　卵巣粘液性嚢胞腺腫（良性）：SH-9により強陽性反応が細胞質から嚢胞内にみられる（→）（ABC法，×200）

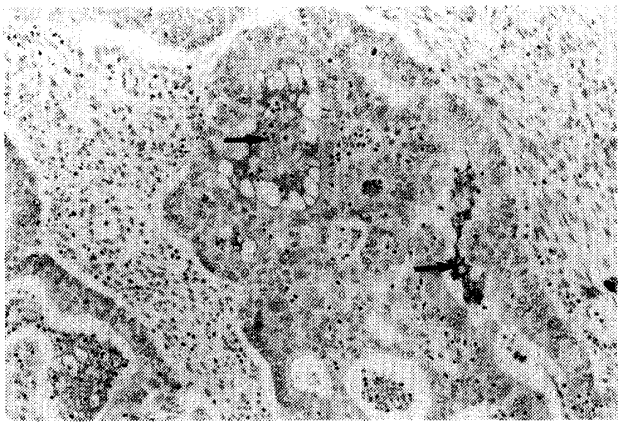

写真2　卵巣粘液性嚢胞腺癌（悪性）：SH-9により強陽性反応が癌細胞腺腔内にみられる（→）（ABC法，×200）

NII-Electronic Library Service

Japan Society of Obstetrics and Gynecology

表2　MoAb SH-9 reactivity with various tumors

Tumors	Positive/total	%
Female genital organ		
Ovarian tumor		
serous cystadenoma	0/1	0
serous cystadenoma of borderline malignancy	0/1	0
papillary serous cystadenocarcinoma	0/8	0
mucinous cystadenoma	5/5	100
mucinous cystadenoma of borderline malignancy	1/1	100
mucinous cystadenocarcinoma	3/3	100
endometrioid adenocarcinoma	0/2	0
Brenner tumor	1/1	100
granulosa cell tumor	0/1	0
dermoid cyst	1/9	11
Ovarian non tumor region		
chocolate cyst	0/3	0
paraovarian cyst	0/2	0
simple cyst	0/1	0
Cervix uteri		
condyloma	0/3	0
dysplasia	0/4	0
carcinoma in situ	0/2	0
squamous cell carcinoma	0/3	0
sarcoma	1/2	50
Uterine body		
endometrial hyperplasia	0/25	0
well diff. adenocarcinoma	0/5	0
adenomyosis	0/16	0
leiomyoma	0/4	0
Metastatic tumor		
Krukenberg tumor	0/2	0
Other tissues		
Mammary carcinoma	0/2	0
mastopathy	0/1	0
gynecomastia	0/1	0
Lymphoma	0/1	0
Lung:		
squamous cell carcinoma	1/3	33
adenocarcinoma	3/3	100
Hepato cellular carcinoma	0/1	0
Gallbladder adenocarcinoma	0/1	0
Rectum adenocarcinoma	0/1	0
sarcoma	0/1	0

表3　Comparison of MoAb reactivity of SH-9 vs. OC125

Tumors	SH-9 Positive/Total	OC125 Positive/Total
Serous tumors		
Benign	0/1 (0)*	1/1 (100)
Borderline	0/1 (0)	1/1 (100)
Malignant	0/9 (0)	6/9 (67)
Mucinous tumors		
Benign	5/5 (100)	0/5 (0)
Borderline	1/1 (100)	0/1 (0)
Malignant	3/3 (100)	0/3 (0)
Endometrioid adenocarcinomas	0/2 (0)	2/2 (100)
Endometrial hyperplasia	0/25(0)	10/19(53)
Adenomyosis	0/16(0)	3/16(19)
Krukenberg tumor	0/2 (0)	2/2 (100)

*percentage

考　察

癌関連抗原CA 125は，ヒト卵巣漿液性嚢胞腺癌OVCA 433を免疫することにより得られたマウス・モノクローナル抗体OC 125により認識される分子量200,000以上の糖蛋白であるといわれる[6]．主に婦人科悪性腫瘍の領域においてOC 125抗体を用いたIRMA（immuno radiometric assay）が血清学的診断に頻用されている．しかし，この抗体は妊娠初期，正常子宮内膜また嚢胞性子宮内膜症などの良性疾患にも陽性を示すなど，問題点も多い[1)12)16)]．

最近，佐賀ら[1]，Matsuoka et al.[14]も肺腺癌細胞から得られた抗CA 130モノクローナル抗体がCA 125抗原と交叉反応することを示した．従来の卵巣癌（とくに漿液性嚢胞腺癌）のみならず肺癌に対しても特異的に反応するとしているが，その性状はOC 125と本質的に変わらないと考えられる．

著者らはCA 125を恒常的に産生するヒト卵巣漿液性嚢胞腺癌由来の細胞株（SHIN-3）を用いて，これから分泌されるCA 125の性状を分析してきた．その結果，分子量49,000付近の低分子が抗原活性上，重要であることを報告した[8]．このペプタイドに着目し，新しいモノクローナル抗体の作製を試みた．

今回，精製低分子蛋白（I群）と粗製高分子蛋白（II群）の二種類をニトロセルロース膜に吸着させマウスの脾内に直接免疫する方法[2]で得られたハイブリドーマ株について，IgMは非特異的反応が強いため除外し，IgG_1抗体の性状を検討し

NII-Electronic Library Service

Japan Society of Obstetrics and Gynecology

た．Immuno blotting法の結果，I群のクローンに反応性の強弱はあるが，いずれも分子量50,000付近の数本のバンドを認識していた．II群のIgG_1抗体についても同様の結果を得た．これに対し，OC 125は分子量200,000以上の高分子と分子量50,000付近の低分子の両方を認識している．また，非還元下では，著者らのIgG_1抗体がかなりの高分子に反応性が認められた．以上のことより，OC 125の認識する抗原分子と著者らの抗体のそれとは明らかに相違するものと思われる．また，^{125}IでラベルしたSH-9およびOC 125を用い，CA 125抗原への競合阻害反応を比較したところ，両抗体は全く競合しないことが明らかになつた（結果は示していない）．それ故，SH-9とOC 125が認識するエピトープは互いに異なるものと思われる．

従来，OC 125および抗CA 130抗体で認識される抗原は熱に不安定で，免疫組織学的検討では凍結切片が多用されるが[9)14)]，著者らはパラフィン切片を用いてABC法で染色し非常に良好な染色結果を得た．パラフィン切片の利用は永久保存および扱いやすさといつた点からも有効である．また，SH-9で認識される抗原は熱処理にも安定であり，この点でも従来の抗体とは異なる．

各種組織について，SH-9とOC 125とを，その染色結果で比較したところ明瞭な違いが観察された．正常組織ではOC 125と同様，肺の気管支腺，子宮頚管腺に強い反応がみられたが，OC 125が妊娠期，増殖期子宮内膜，子宮内膜症，子宮内膜癌および卵巣漿液性嚢胞腺癌に陽性を示したのに対し[9)10)]，SH-9では反応は全く認められなかつた．逆に，粘液性卵巣腫瘍の良性，中間，悪性群においてSH-9は100%の反応性が確認され，その染色特異性に関し，OC 125とSH-9とは全く異なることが明らかになつた．このように，SH-9は従来のOC 125あるいは抗CA 130抗体とは違い，妊娠，性周期，子宮内膜症などの偽陽性反応にわずらわされることなく，粘液性卵巣腫瘍を鑑別する際の臨床上での有用な腫瘍マーカーとして役立つ可能性が強いと考える．一方，抗CA 130抗体は肺の腺癌に強い陽性を示すと報告されている[14)]．同様に，SH-9も肺の腺癌100%に強陽性反応をみたが，重層扁平上皮癌の一部にも陽性反応が観察された．この点について，抗CA 130との違いについてはさらに検討を要する．

以上，われわれの作製した抗体は卵巣漿液性嚢胞腺癌細胞株に由来する抗原より作製されたものであるが，卵巣粘液性腫瘍に特異性が高いこと，ならびにimmuno blottingにおいて低分子部分の認識がOC 125と類似する点を考慮すると，本来，卵巣腫瘍を組織学的に特徴づける抗原を発現している高分子物質は，互いに，非常に似かよつた共通抗原性を有していると推定される．とくにSH-9が認識する分子量49,000の低分子部分はOC 125も認識していると思われる．しかし，互いに糖鎖あるいは立体構造が微妙に異なることにより，漿液性や粘液性といつた組織上での反応の違いがおこつている可能性が強い．いずれにしても，詳細については今後の検討を要する．

本研究の一部はテルモ科学技術振興財団の助成を受けた．

文　献

1. **佐賀恒夫，遠藤啓吾，中島鉄夫，中島言子，松岡洋一郎，小泉　満，河村泰孝，渡辺祐司，羽藤明子，国松美帆子，小西淳二，藤井信吾，森　崇英**：モノクローナル抗体を用いたCA130 RIAキット（D-7111）の基礎的ならびに臨床的検討；CA125キットとの比較．核医学，25：1163, 1988.
2. **梅田真郷，井上圭三**：脾内免疫法によるモノクローナル抗体の作製法．実験医学，6：915, 1988.
3. *Bast, R.C., Feeney, M., Lazarus, H., Nadler, L. M., Colvin, R.B. and Knapp, R.C.*: Reactivity of a monoclonal antibody with human ovarian carcinoma. J. Clin. Invest., 68: 1331, 1981.
4. *Bast, R.C. Jr., Klug, T.L., St. John, E., Jenison, E., Nilott, J.M., Lazarus, H., Bercowitz, R.S., Leavitt, T., Grittiths, C.T., Parker, L., Zuvawski, V.R. Jr. and Knapp, R.C.*: A radioimmunoassay using a monoclonal antibody to monitor the course of epithelial ovarian cancer. N. Engl. J. Med., 309: 883, 1983.
5. *Burnette, W.N.*: Western blotting: Electrophoretic transfer of proteins from sodium dodecyl sulfate-polyacrylamide gels to unmodified nitrocellulose and radiographic detection with antibody and radioiodinated proteins. Anal. Biochem., 112: 195, 1981.
6. *Davis, H.M., Zuzauski, V.R., Bast, R.C. Jr. and*

NII-Electronic Library Service

Japan Society of Obstetrics and Gynecology

Klug, T.L.: Characterization of the CA125 antigen association with human epithelial ovarian carcinomas. Cancer Res., 46 : 6143, 1986.

7. *Hsu, J.M., Raine, L. and Fanger, H.:* Use of avidin-biotin-peroxidase complex (ABC) in immunoperoxidase techniques: A comparison between ABC and unlabeled antibody (PAP) procedures. J. Histochem. Cytochem., 29 : 577, 1981.
8. *Imai, S., Maeda, H., Kiyozuka, Y., Noda, T., Moriyama, I. and Ichijo, M.:* Characterization of CA125 antigen secreted from a newly established human ovarian cancer cell line (SHIN-3). Acta Pathol. Jap., 39 : 43, 1989.
9. *Kabawat, S.E., Bast, R.C. Jr., Bhan, A.K., Welch, W.R., Knapp, R.C. and Colvin, R.B.:* Tissue distribution of a coelomic epithelium related antigen recognized by the monoclonal antibody OC125. Gynecol. Pathol., 2 : 275, 1983.
10. *Kabawat, S.E., Bast, R.C., Welch, W.R., Knapp, R.C. and Colvin, R.B.:* Immunopathologic characterization of a monoclonal antibody that recognizes common surface antigens of human ovarian tumors of serous, endometrioid, and clear cell types. Am. Soc. Clin. Pathol., 79 : 98, 1983.
11. *Köhler, G. and Milstein, C.:* Continuous cultures of fused cells secreting antibody of predifined specificity. Nature, 256 : 495, 1975.
12. *Kuzuya, K., Nozaki, M. and Chihara, T.:* Evaluation of CA125 as a circulating tumor marker for ovarian cancer. Acta Obst. Gynaec. Jpn., 38 : 949, 1986.
13. *Laemmli, U.K.:* Cleavage of structure proteins during the assembly of the head of bacteriophage T4. Nature, 227 : 680, 1970.
14. *Matsuoka, Y., Nakashima, T., Endo, K., Yoshida, T., Kunimatsu, M., Sakahara, H., Koizumi, M., Nakagawa, T., Yamaguchi, N. and Torizuka, K.:* Recognition of ovarian cancer antigen CA125 by murine monoclonal antibody produced by immunization of lung cancer cells. Cancer Res., 47 : 6335, 1987.
15. *Schilthus, M.S., Aalders, J.G., Bouma, J., Kooi, H., Fleuren, G.J., Willemse, P.H.B. and deBruijn, H.W.A.:* Serum CA125 levels in epithelial ovarian cancer: Relation with findings at second-look operations and their role in the detection of tumour recurrence. Br. J. Obstet. Gynecol., 94 : 202, 1987.
16. *Takahashi, K., Kijima, S., Yoshino, K., Shibukawa, T., Maruo, T. and Kitao, M.:* Differential diagnosis between uterine myoma and endometriosis using CA125 as a new tumor marker of ovarian carcinoma. Asia-Oceania. J. Obstet. Gynaec., 11 : 99, 1986.

（No. 6735 平2・1・9受付）

NII-Electronic Library Service