Japan Society of Obstetrics and Gynecology

日本産科婦人科学会雑誌　ACTA OBST GYNAEC JPN Vol. 44, No. 7, pp. 877—880,　1992（平4，7月）

診　療

腹膜原発 serous surface papillary carcinoma の1症例

宝塚市立病院産婦人科
*兵庫医科大学産科婦人科学教室
伊熊健一郎　山田　聖　山崎ひろみ　竹村　正*

Serous Surface Papillary Carcinoma of the Peritoneum: A Case Report

Kenichiro IKUMA, Kiyoshi YAMADA, Hiromi YAMASAKI and Tadashi TAKEMURA*
Department of Obstetrics and Gynecology, Takarazuka Municipal Hospital, Hyogo
**Department of Obstetrics and Gynecology, Hyogo Medical College, Hyogo*

Key words: Serous surface papillary carcinoma・Peritoneum

緒　言

腹膜原発による serous surface papillary carcinoma (SSPC) は，卵巣の漿液性腫瘍である surface papillary adenocarcinoma と組織学的所見がきわめて類似する，予後不良な悪性腫瘍として最近注目されている．

今回，我々は子宮付属器や子宮内膜由来とは考えられない腹膜原発 SSPC の1例を経験したので，文献的考察を加えて報告する．

症　例

患者：48歳，主婦，3回経妊2回経産

既往歴：1983年に右乳房切断術（medullary tubular carcinoma）

現病歴：1989年12月末頃より，著明な下腹部膨隆と食欲減退・吐気を主訴として，1990年1月19日当院内科に入院．卵巣腫瘍を疑われ手術の目的で1月29日当科へ転科する．

入院時所見：身長154cm，体重50kg．腹部は膨隆し，腹囲87cm．内診で新生児頭大の腫瘤を触知した．

画像所見（写真1）：超音波断層像とX線CT像からは，著明な腹水とダグラス窩に12.8×6.8 cm の充実性腫瘍を認めたが，子宮付属器由来か否かの診断はできなかつた．なお，子宮はほぼ正常大であつた．

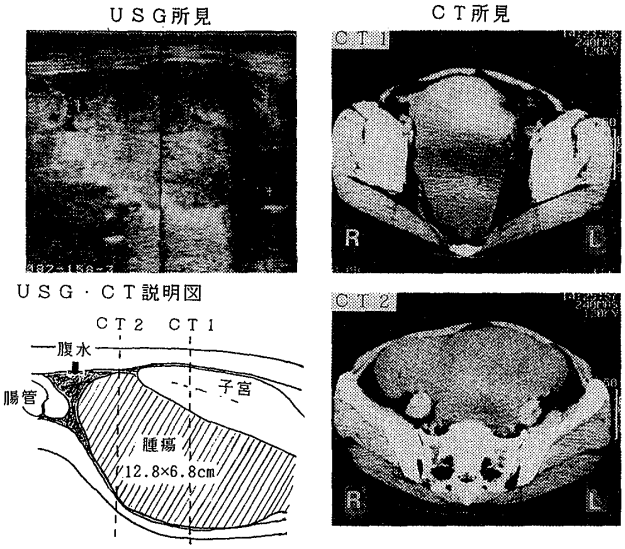

写真1　骨盤内腫瘍の超音波断層像とX線CT像およびその説明図

腹水細胞診所見：術前の腹水細胞の Papanicolaou 染色所見（写真2a）では，腺型の悪性細胞が小集団で出現しており class V と診断した．それらの細胞質には PAS 陽性物質が認められたが（写真2b），その陽性物質は辺縁が明瞭で，しかも均質なことから粘液の可能性は低いと考えられた．なお，子宮腟部擦過細胞診はクラスIIで

NII-Electronic Library Service

Japan Society of Obstetrics and Gynecology

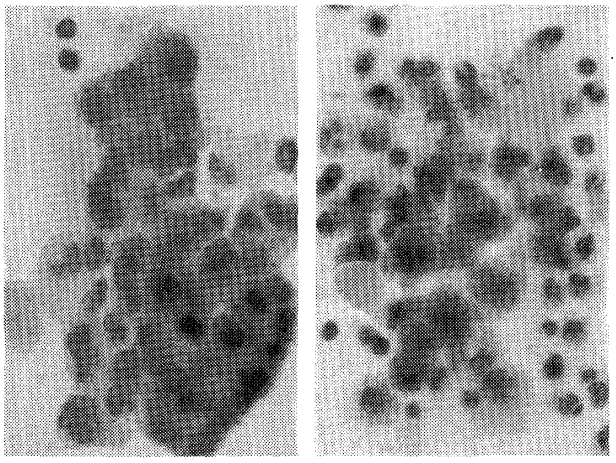

a：Papanicolaou 染色　　b：PAS 染色

写真2　腹水細胞像（×1,000）

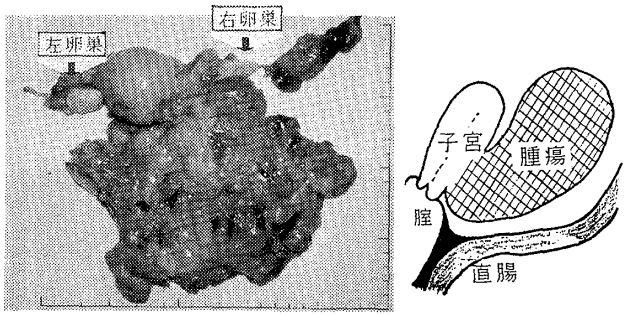

写真3　摘出標本と腫瘍増殖状態の説明図

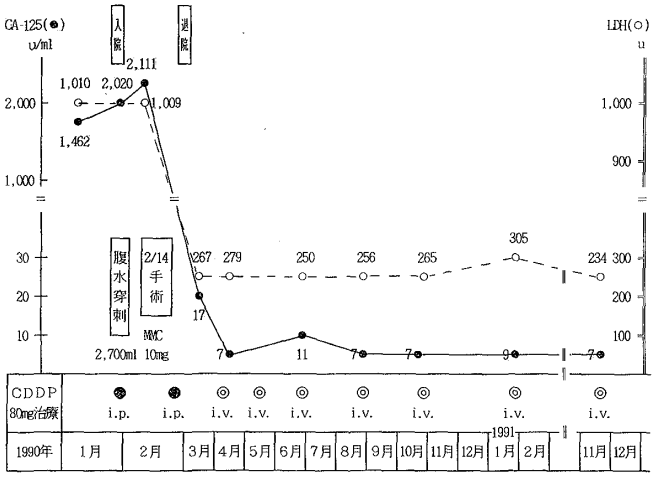

図1　治療内容と血清中 CA-125および LDH の推移

あつた．

血清腫瘍マーカー：CA-125 1,462u/ml，CA-153 91.9u/ml，LDH 1,010u と高値を示したが，SCC，SLX，CA-199，CEA，AFP，β-hCG 等は正常範囲値，amylase 値は137iu/l であつた．

以上の結果より，子宮付属器の悪性腫瘍を疑い，手術に先立ち，まず腹水穿刺で血性腹水2,700ml を採取した．その後 CDDP 80mg の腹腔内投与を行つたところ，腹水の著明な減少が図られたため，1990年2月14日に開腹術を施行した．

摘出標本（写真3）：腫瘍は新生児頭大・表面不整・易出血性であり，子宮後壁下部の外膜面から発育増殖していたが，腸管や骨盤腹膜等との強い癒着は認めなかつた．そこで，腫瘍と子宮並びに両側付属器を一塊にして摘出後，腹腔内に MMC 10mg を注入して手術を終えた．摘出物の総重量は650g．子宮内膜並びに両側付属器には，肉眼的に異常所見を認めなかつた．

治療内容と腫瘍マーカーの推移（図1）：血清中の CA-125と LDH は，術前それぞれ約2,000u/ml と約1,000u であつたが，手術後はいずれも正常値を示した．また，術後経過も良好で，手術後7日目に CDDP 80mg の腹腔内投与を追加し，14日目には42.5kgの体重で退院した．その後も，約1～2カ月ごとに CDDP 80mg/body の静脈内投与を継続しており，術後26カ月を経過した1992年4月現在においても再発徴候は認めていない．

病理組織学的所見

子宮後壁における腫瘍発育部位の断面所見：腫瘍は子宮後壁の外膜から乳頭状に発育しており，子宮筋層への浸潤は認めない（写真4）．

腫瘍の組織学的所見：腫瘍細胞の乳頭状増殖がみられ，個々の core は総じてやや大型なのが特徴的である（写真5a）．腫瘍細胞は基本的には円柱状であり，線維性組織からなる core の表面に不規則な大きさの集団（いわゆる daughter papillae）を形成している．また一方では，腫瘍細胞の充実性胞巣も認められる．個々の腫瘍細胞は多形性が著しく，核クロマチンの濃染および N/C 比の増大が目立つ（写真5b）．

PAS 染色（写真6a）では，細胞内外に小型円形の PAS 陽性物質が散見されたが，ジアスターゼ消化 PAS 染色（写真6b）でもこれらの物質は消失しなかつた．また，この PAS 陽性物質はその形状から粘液ではないと考えられた．

これらの組織学的所見と，子宮内膜および子宮

NII-Electronic Library Service

Japan Society of Obstetrics and Gynecology

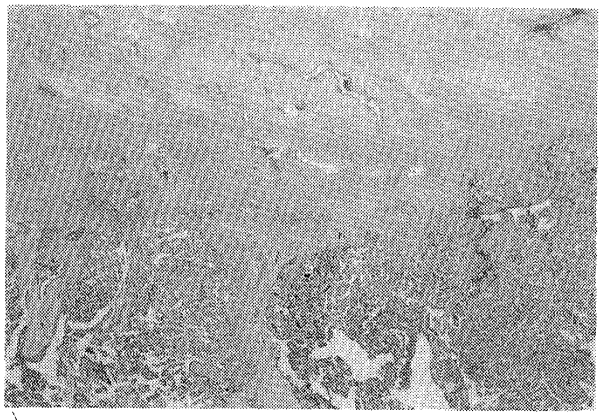

写真4　子宮後壁における腫瘍発育部位の断面像（上方が子宮筋層：H-E染色×10）

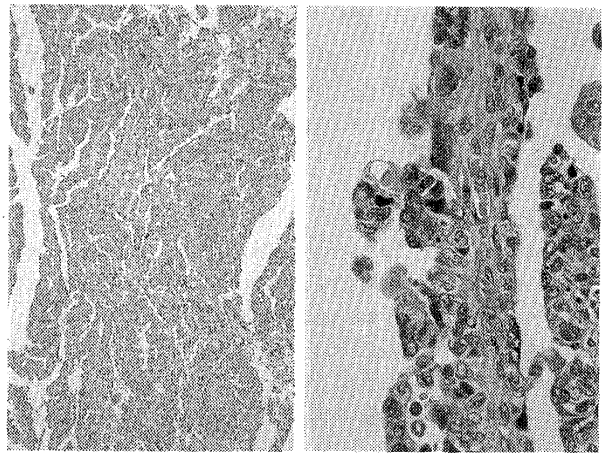

a：H-E染色×40　　b：H-E染色×400
写真5　腫瘍の組織像

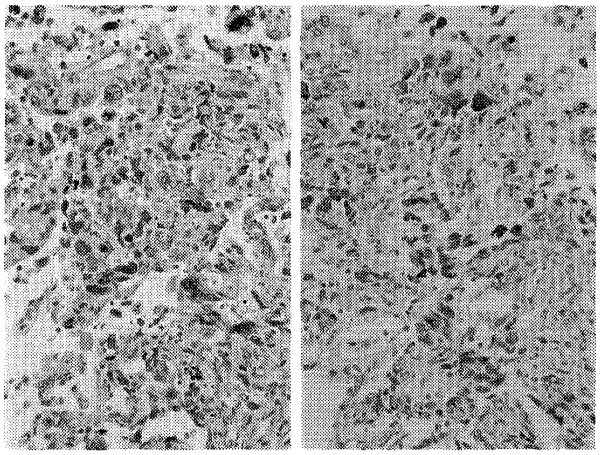

a：ジアスターゼ消化前　　b：ジアスターゼ消化後
写真6　腫瘍組織のPAS染色像（×200）

付属器には肉眼的ならびに組織学的に異常所見を認めなかつたことより，本症例を腹膜原発SSPCと診断した．

なお，腫瘍組織のCA-125染色（抗ヒトCA-125血清：モノクローナル）およびAlcian-blue染色を行つたが，ともに陰性であつた．

考　察

腹膜由来の腫瘍は，“mesothelioma”の名称で，Swerdlow[10]を初めとして1950年代に約10の報告例がみられる．これらの例については，1961年Rosenbloom et al.[9]が自験の1症例とともに文献を紹介している．1977年にはKannerstein et al.[5]が15症例の報告を行つている．1983年にUlbright et al.[12]が“papillary serous carcinoma of the retroperitoneum”の名称で発表以降，1985年にはAugust et al.[1]が“extraovarian serous carcinoma”，また1988年にはMills et al.[6]が“serous surface papillary carcinoma（SSPC）”といろいろな名称で多くの症例が報告されているが，最近ではSSPCの名称での発表が多い傾向にある．

この腹膜原発SSPCは，卵巣には病変がないにも関わらず，組織学的には卵巣原発のsurface papillary adenocarcinomaと酷似し，しかも悪性度の高い腫瘍として注目されている．SSPCと卵巣原発のsurface papillary adenocarcinomaは，組織学的所見だけでは鑑別が困難なこともあつて，Wick et al.[13]やTruong et al.[11]は，種々の免疫学的特殊染色法を用いて両者の相違点を検討している．しかし，現在のところ明確な鑑別所見は得られていない．また，両者を分ける特異的な腫瘍マーカーも見出されていない．したがつて，現時点では，子宮付属器における組織学的および肉眼的所見を参考として区別するしか手段がないようである．

腹膜腫瘍の組織発生に関しては，“müllerian celomic epithelium（体腔上皮）”とする説が有力であるが，“mesothelioma（中皮腫）”との鑑別と合わせて，現在論議のあるところである[4)5)7)11)~13)]．

本症例においては，子宮内膜および両側付属器に肉眼的および組織学的に異常を認めなかつたことより，腹膜原発SSPCとの診断に至つた．また，

NII-Electronic Library Service

Japan Society of Obstetrics and Gynecology

腫瘍組織のPAS染色，CA-125染色およびAlcian-blue染色がいずれも陰性であつたことより，本症例は粘液多糖類を含む定型的な中皮腫とは異なるものと考えるのが妥当と思われた．なお，術前の高いCA-125値（1,462u/ml）は，癌性腹膜炎による中皮細胞の炎症性反応に基づくものと考えられた．

腹膜原発SSPCの予後は平均11カ月[3]，17カ月[8]，24カ月[4]などと報告されているが，いずれにしても決して予後良好とはいえないようである．Dalrymple et al.[3]やMills et al.[6]も卵巣癌より予後が悪いと報告している．また，血清の高amylase値を伴う予後不良例の報告[7]もみられるが，自験例では137iu/lと正常であつた．

一方，Chen et al.[2]は，CDDP投与例は非投与例に比べて予後が3倍良好であると述べ，6～7年生存している3例を報告している．したがつて，女性における原発巣不明の癌性腹膜炎併発例の場合は，SSPCを念頭に入れ，手術療法にCDDPを基剤とした多剤併用療法を追加するのが有用と考えられた．本症例でも，CDDP投与を現在まで定期的に継続しており，26カ月経過した現在においても再発の徴候は認めていない．

近年，わが国においても，SSPCの報告例がみられるようになつたが，本症例のように子宮内膜や子宮付属器が明らかに正常とされる報告例はこれまで認め得ない．その主な理由としては，卵巣癌との混同や，あるいは広汎な蔓延例が多く，明確な診断がし難いことなどが挙げられよう．SSPCに対する認識が普及し，しかも摘出子宮とその付属器に対する詳細な検索が行われれば，同様の報告例は増えるものと考えられる．

本論文の要旨については，第83回近畿産科婦人科学会学術集会（演題番号：119）および第30回日本臨床細胞学会（演題番号：76）において発表した．

文　献

1. *August, C.Z., Murad, T.M. and Newton, M.:* Multiple focal extraovarian serous carcinoma. Int. J. Gynecol. Pathol., 4 : 11, 1985.
2. *Chen, K.T.K. and Flam, M.S.:* Peritoneal papillary serous carcinoma with long-term survaival. Cancer, 58 : 1371, 1986.
3. *Dalrymple, J.C., Bannatyne, P., Russell, P., Solomon, H.J., Tattersall, M.H.N., Atkinson, K., Carter, J., Duval, P., Elliott, P., Friedlander, M., Murray, J. and Coppleson, M.:* Extraovarian peritoneal serous papillary carcinoma : A clinicopathologic study of 31 cases. Cancer, 64 : 110, 1989.
4. *Fromm, G.L., Gershenson, D.M. and Silva, E. G.:* Papillary serous carcinoma of the peritoneum. Obstet. Gynecol., 75 : 89, 1990.
5. *Kannerstein, M., Churg, J., McCaughey, W.T.E. and Hill, D.P.:* Papillary tumors of the peritoneum in women : Mesothelioma or papillary carcinoma. Am. J. Obstet. Gynecol., 127 : 306, 1977.
6. *Mills, S.E., Andersen, W.A., Fechner, R.E. and Austin, M.B.:* Serous surface papillary carcinoma : A clinicopathologic study of 10 cases and comparison with stage III—IV ovarian serous carcinoma. Am. J. Surg. Pathol., 12 : 827, 1988.
7. *O'Riordan, T., Gaffney, E., Tormey, V. and Daly, P.:* Case report : Hyperamylasemia associated with progression of a serous surface papillary carcinoma. Gynecol. Oncol., 36 : 432, 1990.
8. *Ransom, D.T., Patel, S.R., Keeney, G.L., Malkasian, G.D. and Edmonson, J.H.:* Papillary serous carcinoma of the peritoneum : A review of 33 cases treated with platin-based chemotherapy. Cancer, 66 : 1091, 1990.
9. *Rosenbloom, M.A. and Foster, R.B.:* Probable pelvic mesothelioma : Report of a case and review of literature. Obstet. Gynecol., 18 : 213, 1961.
10. *Swerdlow, M.:* Mesothelioma of the pelvic peritoneum resembling papillary cystadenocarcinoma of the ovary : Case report. Am. J. Obstet. Gynecol., 77 : 197, 1959.
11. *Truong, L.D., Maccato, M.L., Awalt, H., Cagle, P.T., Schwartz, M.R. and Kaplan, A.L.:* Serous surface carcinoma of the peritoneum : A clinicopathologic study of 22 cases. Hum. Pathol., 21 : 99, 1990.
12. *Ulbright, T.M., Morley, D.J., Roth, L.M. and Berkow, R.L.:* Papillary serous carcinoma of the retroperitoneum. Am. J. Clin. Pathol., 79 : 633, 1983.
13. *Wick, M.R., Mills, S.E., Dehner, L.P., Bollinger, D.J. and Fechner, R.E.:* Serous papillary carcinomas arising from the peritoneum and ovaries : A clinicopathologic and immunohistochemical comparison. Int. J. Gynecol. Pathol., 8 : 179, 1989.

（No. 7182　平4・2・7受付）

NII-Electronic Library Service