Japan Society of Obstetrics and Gynecology

日本産科婦人科学会雑誌 ACTA OBST GYNAEC JPN Vol. 44, No. 11, pp. 1459—1462, 1992（平4，11月）

診　療

傍大動脈節微小転移を認めた卵巣癌Ia期（旧分類）症例

東大阪市立中央病院
安達　進　野田　恒夫　平野　佳成　加藤由美子

A Case Report of Ovarian Cancer Stage Ia with Micrometastasis of Para-aortic Lymph Node

Susumu ADACHI, Tsuneo NODA, Yoshinari HIRANO
and Yumiko KATOU
Department of Obstetrics and Gynecology, Higashi Osaka Central Municipal Hospital, Osaka

Key words: Ovarian cancer・CA125・Para-aortic lymph node

緒　言

1985年のFIGO新分類の提唱以来，卵巣癌における予後因子としての後腹膜リンパ節の重要性が認識され，傍大動脈リンパ節（以下PANと略す）の郭清も必須となりつつある．しかし，それに伴う侵襲を懸念し，早期例に対してのPAN郭清は躊躇されることがある．今回我々は，初回手術時の腹腔内所見ではIa期，骨盤リンパ節（以下PLNと略す）転移も陰性であつたが，血中CA125の再上昇を認め，6カ月後のSecond Look Operation（以下SLOと略す）にて，画像診断上検出不可能な微小PAN転移を認めた症例を経験した．その臨床経過から，早期例に対するPAN郭清の意義につき考察する．

症　例

症例：52歳，主婦，1G/1P，146cm，49kg，Performance status 0.

主訴：下腹部膨満感．

既往歴：23歳虫垂切除術，46歳眼底出血．

家族歴：特記事項なし．

月経歴：50歳閉経．

現病歴：1989年11月腹部膨満感にて近医を受診し，下腹部腫瘍を指摘され精査目的で当科を受診する．

初診時所見：内診にて子宮はほぼ正常大．恥骨より剣状突起下に及ぶ弾性軟の巨大なcystic tumorを認めた．骨盤および腹部の超音波およびCTでは，直径約30cmの内部均一な単房性嚢腫であり，特にPLNおよびPANの腫大は認めなかつた（写真1）．子宮頚部，体部細胞診とも陰性．末梢血，生化学的検査は特に異常を認めず．腫瘍マーカーでは，血中CA125のみが190U/MLと高値を示した．

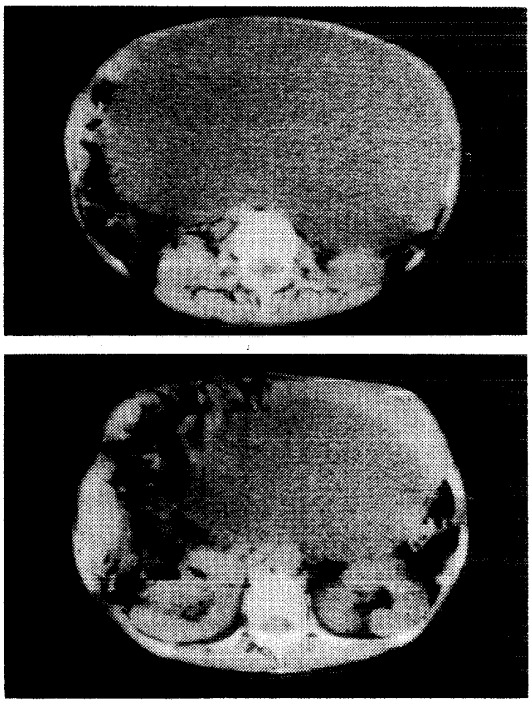

写真1　1989年12月18日，腹部CT．腹水は認められず，単胞性のcystic tumorが腹腔を占拠している．

NII-Electronic Library Service

Japan Society of Obstetrics and Gynecology

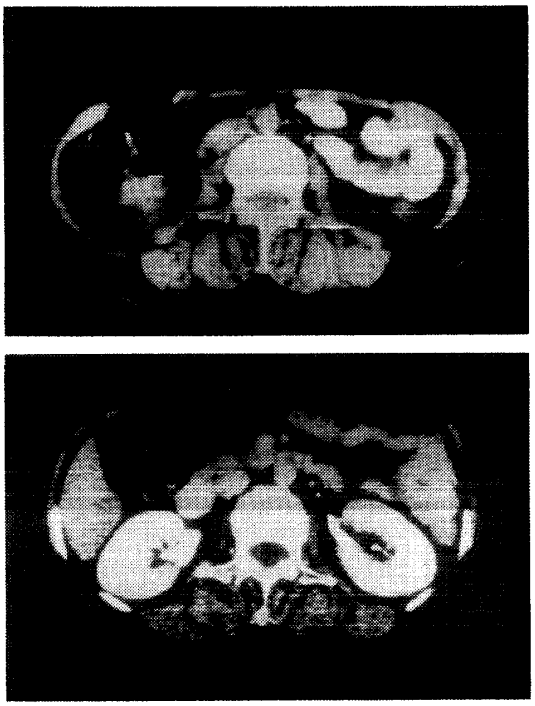

写真2　1990年6月4日，腹部CT．腹水・リンパ節の腫大など，再発を疑う所見を認めない．



写真3　SLO時摘出傍大動脈リンパ節．直径10mm以下の微小な転移巣のみが認められた．

臨床経過：1989年12月，卵巣腫瘍の診断のもとに開腹手術を施行した．成人頭大の腫瘍は左卵巣原発で，腹水は認めず，右卵巣・腹膜・肝表面等の腹腔所見は正常であつた．しかし，腫瘍内壁に直径5mm程度の乳頭状隆起を一部に認めたため，悪性の可能性を考慮し，子宮単純全摘・両付属器・大網切除・骨盤リンパ節郭清術を施行した．術後組織診断は漿液性嚢胞腺癌であり，腹腔洗浄細胞診は陰性，PAN郭清は未施行であつたが，PLNは陰性より卵巣癌Ia期と診断した．術後化学療法として，閉腹時CDDP 100mgの腹腔内投与（ip）とCAP（CDDP 100mg-ip，Adriamycin 30mg-iv，Cyclophosphamide 600mg-iv）を2クール追加し，その後は外来にてUFT（30mg/day）による維持化学療法を行つた．術前に高値を示したCA125は，化学療法にて32U/mlまで低下したが，1990年5月より再上昇（290IU/ml）を認めた．この時点での腹部CTでは，腹水・再発腫瘍・肝転移・PANの腫大は認められなかつた（写真2）．

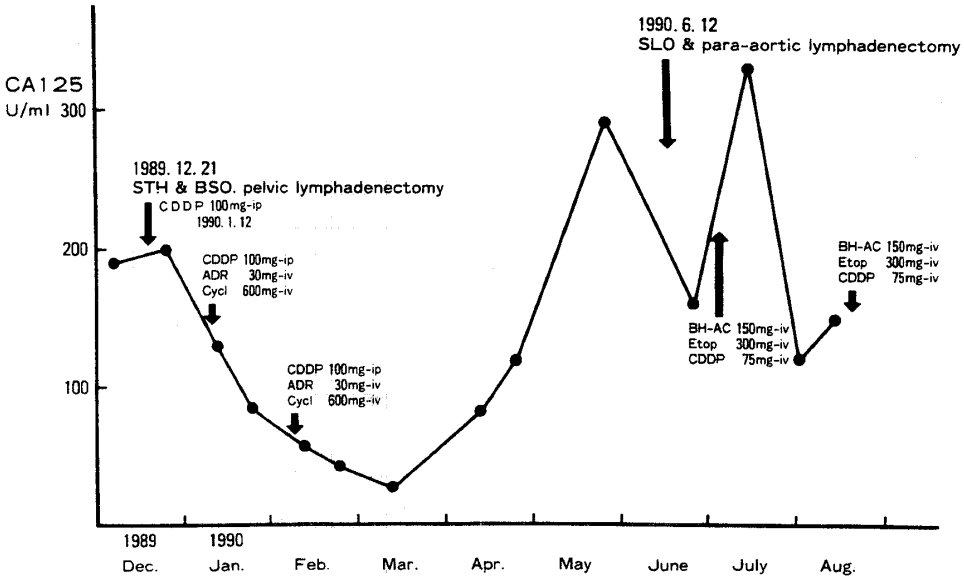

図1　臨床経過．本症例の臨床経過と腫瘍マーカーCA125の変動を示す．

NII-Electronic Library Service

Japan Society of Obstetrics and Gynecology

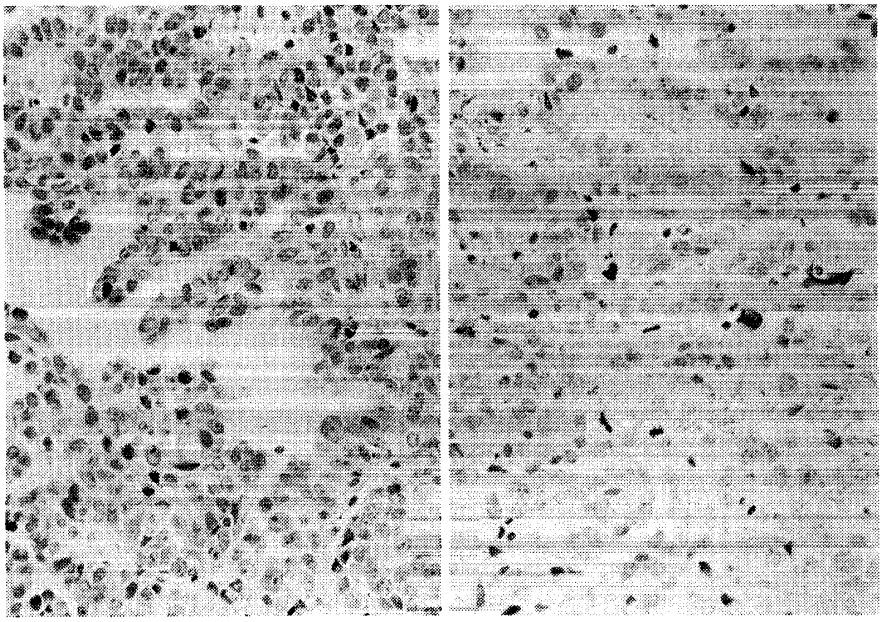

a　b

写真 4a　初回手術時摘出標本（H.E. 染色，×200）．乳頭状発育を示す高分化型漿液性嚢胞腺癌

写真 4b　初回手術時摘出標本（CA125免疫組織染色，×200）．細胞質周囲に，CA125免疫組織陽性の部分が認められる．

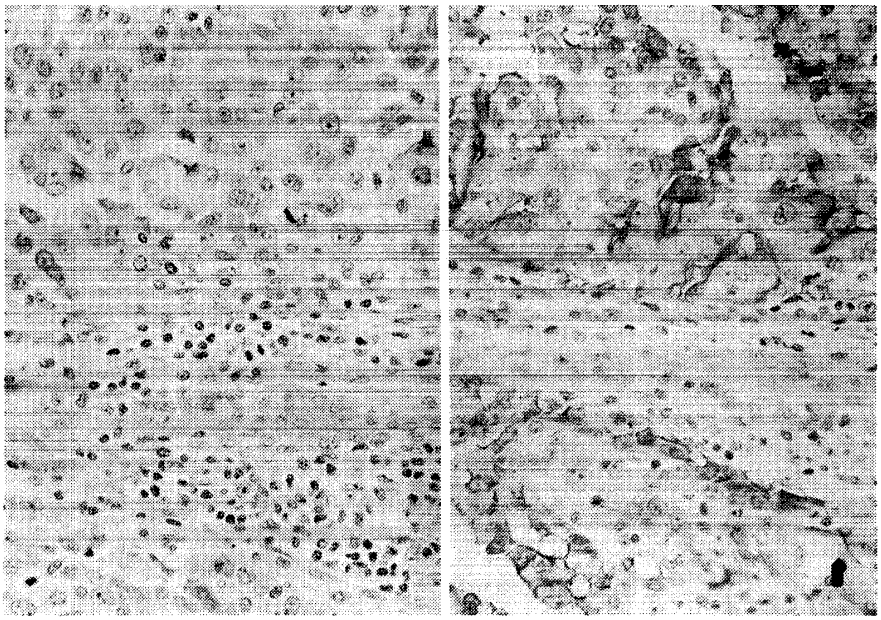

a　b

写真 5a　SLO 時摘出標本（H.E. 染色，×200）．初回手術時と同様の漿液性嚢胞腺癌の組織構築を認める．

写真 5b　SLO 時摘出標本（CA125免疫組織染色，×200）．初回手術標本と比較し，細胞質周囲は CA125に強陽性を示す．

画像診断にては再発を確認できないため，1990年6月 SLO を施行した．SLO にても腹腔内は正常であり，腹腔洗浄細胞診も陰性，PAN にも腫大は認めず，最大径のもので8mm×5mm 程度の微小なものであつた（写真 3）．しかし，摘出した PAN に微小な転移を認めたため，現在まで second line

NII-Electronic Library Service

Japan Society of Obstetrics and Gynecology

chemotherapyとしてBEC(BH-AC, Etoposide, CDDP）療法を行つている（図1）.

組織所見：原発巣は高分化型漿液性嚢胞腺癌（写真4a)で，CA125免疫組織染色に弱陽性を示した（写真4b）．SLO時の摘出リンパ節は，原腫瘍に一致した腫瘍細胞（写真5a）で，CA125免疫組織染色では，細胞表面と細胞質内に強陽性であつた（写真5b）.

考　察

従来より，卵巣癌では早期例においても高頻度にリンパ節転移のあることが知られていた[1]が，卵巣癌の予後因子としては，腹腔内播種性病変の制御が重要であり，リンパ節転移に関しては，考慮されることが少なかつた．ところが，CDDPの導入により腹腔内病変の制御が可能となつた再発例の検討から，予後因子としての後腹膜リンパ節転移の重要性が認識され，1987年にはBurghart et al.[2]によつて，III期例におけるPAN郭清が，予後の改善をもたらすことが報告された．また，1985年にFIGOより提唱された新分類によると，その臨床進行期分類上，早期例においても，一次リンパ節であるPAN郭清が必須とされている.

以来，本邦においても，卵巣癌に対する系統的後腹膜リンパ節郭清が積極的に行われているが，旧分類I期例でのリンパ節転移は笠松ら[3] 11%，高橋ら[4] 0%であり，旧分類Ia期でのPLN陰性，PAN陽性例は報告されていない.

本症例は，初回手術所見は旧分類Ia期の早期例であり，PLN陰性で，術中触診や腹部CTではPAN腫大を認めなかつた．しかし，血中CA125値がCA125産生腫瘍組織での組織構築の破綻を反映しているという我々の報告[5]を考えあわせると，(1) 術前に高値を示した血中CA125が，手術とCAP療法によつて32U/mlまで低下したが，両側卵巣摘出後の正常値と考えられている16U/ml[6]に至らなかつたこと，(2) 初回手術より6カ月以内に血中CA125が再上昇していること，(3) SLO時の摘出PAN転移巣のCA125免疫組織染色が陽性であつたこと，よりPAN転移は初回手術時より存在していたと考えられた．また，その後のCA125の推移より，PANよりさらに上位のリンパ節への転移が存在した可能性もあり，今後もCA125の推移に対する注意が必要と考えられた.

本症例の経験から，腹腔所見陰性の早期例においてもPLN陰性・PAN陽性例は存在し，積極的なPAN郭清が必要であることが示された．また，早期例においてCA125が高値を示した場合は，主病巣のCA125免疫染色を行い，真のfollow up markerとなりえるか，検討が必要であり，主病巣CA125陽性例においてCA125が再上昇した場合は，再発部位の充分な検索と治療を行うべきであると考えられた.

本例ではSLOでの転移巣は微小であつたにもかかわらず，その後のsecond line chemotherapyにてもCA125は正常値にまで達していない．このことは，PANは卵巣癌の一次リンパ節であるが，PLN転移のみを認めた場合とは異なり，PAN転移例に対しては，全身疾患としての認識と治療計画が必要であると考えられた.

今後，早期例における後腹膜リンパ節の郭清と，リンパ節転移陽性例に奏効する化学療法の確立が，卵巣癌早期例の長期予後改善に重要であると思われる.

文　献

1. *Knapp RC, Friedman EA.* Aortic lymph node metastasis in early ovarian cancer. Am j Obstet Gynecol 1974 ; 119 : 1013—1017
2. *Burghart E, Lahousen M, Stettner H.* The significance of pelvic and para-aortic lymphadenectomy in the operative treatment of ovarian cancer. Bailliere's Clin Obstet Gynecol 1989 ; 3 : 257—267
3. **笠松高弘，吉川裕之，横田治重，久米正雄，桑原慶紀，水野正彦．**卵巣癌の後腹膜リンパ節転移に関する検討．日産婦誌 1989 ; 41 : 473—478
4. **高橋良樹，千葉隆史，稲葉　栄，山本晶子，野村哲哉，山本嘉昭，笠原一彦，天崎寿夫，石黒達也，吉田吉信．**卵巣癌の後腹膜リンパ節転移に関する臨床病理学的検討．日産婦誌 1990 ; 42 : 1489—1494
5. **清塚康彦，野田恒夫，足立　聡，安達　進，赤田忍，一條元彦．**腫瘍マーカーCA125の血中漏出機構に関する考察．日産婦誌 1989 ; 41 : 1951—1958
6. **駒井　幹．**CA125の修飾因子に関する研究．Oncology and Chemotherapy 1990 ; 6 : 343—349

（No. 7248　平4・7・17受付）

NII-Electronic Library Service