Japan Society of Obstetrics and Gynecology

1．産科における画像診断（症例）

1）妊娠初期異常 ― 経腟法超音波診断を中心に ―

小阪産病院
院長
竹村 秀雄

座長：順天堂大学 教授　竹内 久彌君
大阪市立大学 教授　荻田 幸雄君

経腟法超音波診断は，妊娠初期の発生段階を詳細に観察することを可能にするとともに，妊娠初期異常の診断にも役立つものである（図1）．

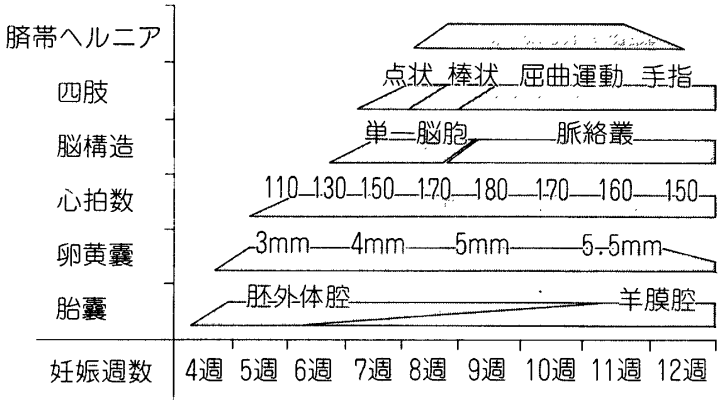

（図1）経腟エコーで観察した妊娠初期発生段階

多　胎

双胎では1絨毛膜か2絨毛膜か，さらに1絨毛膜双胎では1羊膜か2羊膜かを早期に確かめておくことがその後の管理に役立つ．両児間の膜数が少ないほど予後が悪く，また妊娠4ヵ月に入ると隔壁が薄くなり絨毛膜数の確認が難しくなるからである．

流　産

1．枯死卵

経腟エコーでは胎嚢径が20mmになっても卵黄嚢を，25mmでも胎芽を認めないものは枯死卵と判定し予後不良と考える．

2．胎児心拍消失

経腹エコーでは胎児心拍を一旦確認すれば予後は良好とされたが，経腟エコーでは早期から心拍がみえるため流産例の1／3は胎児心拍確認後の消失例で，その最終心拍確認週数は図2の通りである．

徐脈，異常に大きい卵黄嚢，異常に小さい胎嚢などの場合は胎児死亡の危険が予測される．

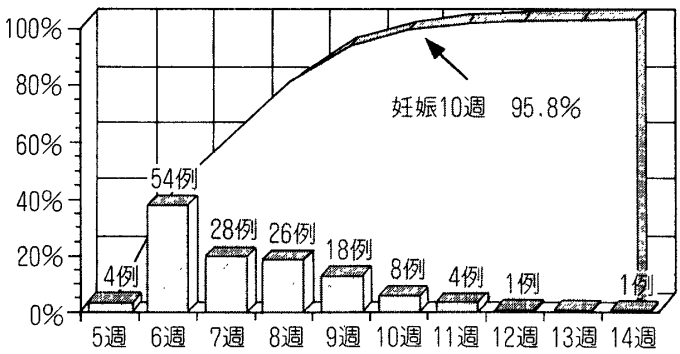

（1991・1992年全流産424件中）

（図2）心拍消失例の最終心拍確認週数（N＝144）

▨症例数　□累積比率

NII-Electronic Library Service

Japan Society of Obstetrics and Gynecology

3. Preclinical Abortion（Chemical Pregnancy）

高感度の妊娠反応は陽性に出るが胎嚢がみえないまま月経程度の出血で妊娠が終了するものである．内膜が高輝度に肥厚しているが胎嚢はみえず，尿妊娠反応は50～200IU／l陽性，血中HCG値は600mIU／ml程度までのことが多い（写真1）．

4. 胞状奇胎

初期には絨毛膜の一部がGS内へ突出したり小水泡像を呈し，次第に典型的な奇胎像を呈するようになる．流産の診断・治療の早期化とともに発生率は低下しつつあり，経腹エコーの時代には分娩の0.59%，流産の5.3%であったが，経腟エコーの利用によりそれぞれ0.19%，1.4%となった（写真2）．

子宮外妊娠

妊娠反応陽性で子宮内に胎嚢を認めない時はPreclinical Abortionや不全流産との鑑別に留意しつつ，子宮外妊娠を疑い経腟エコーで精査する．経腟エコーでも附属器に陽性所見を認めることはそれほど多くない（表1）ので試験掻爬（その後のHCGの消長を含めて），腹腔鏡などを併用しつつ早期診断に努めたい．経腟エコーの限界をわきまえることで診断，治療が早期化した（写真3）（図3，4）．

（表1）子宮外妊娠の超音波所見

超音波所見	経腹エコー 35例（'85.1～'87.9）	経腟エコー 77例 37例（'89.1～'90.5）	経腟エコー 77例 40例（'90.6～'92.12）
子宮外GS像	11例（31.4%）	19例（51.4%）	16例（40.0%）
子宮外胎芽像	3例（8.6%）	6例（16.2%）	4例（10.0%）
子宮外胎芽心拍動	2例（5.7%）	4例（10.8%）	1例（2.5%）
附属器腫瘤像	15例（42.9%）	22例（59.5%）	13例（45.5%）
ダグラス窩EFS像	30例（85.7%）	29例（78.4%）	26例（65.0%）

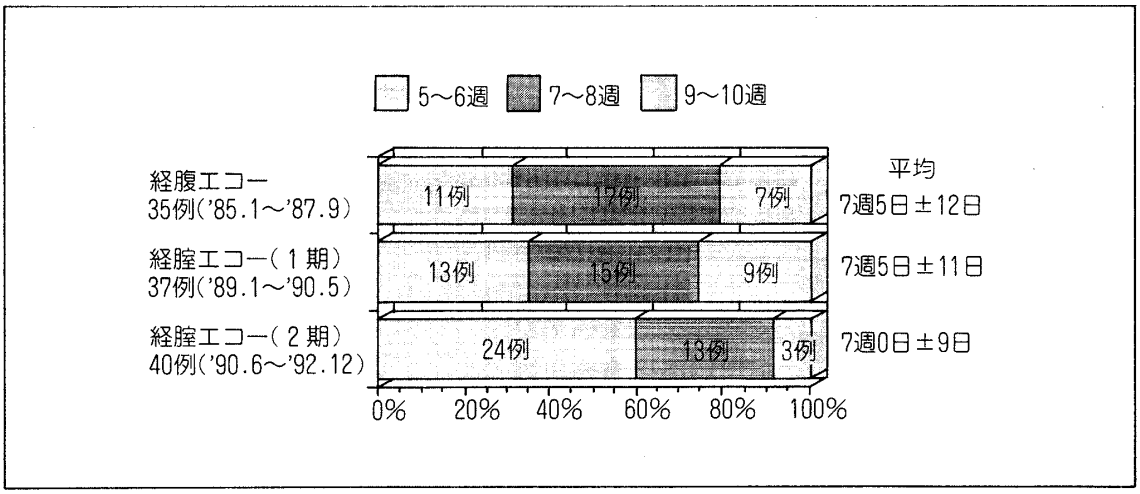

（図3）子宮外妊娠手術施行週数

NII-Electronic Library Service

Japan Society of Obstetrics and Gynecology

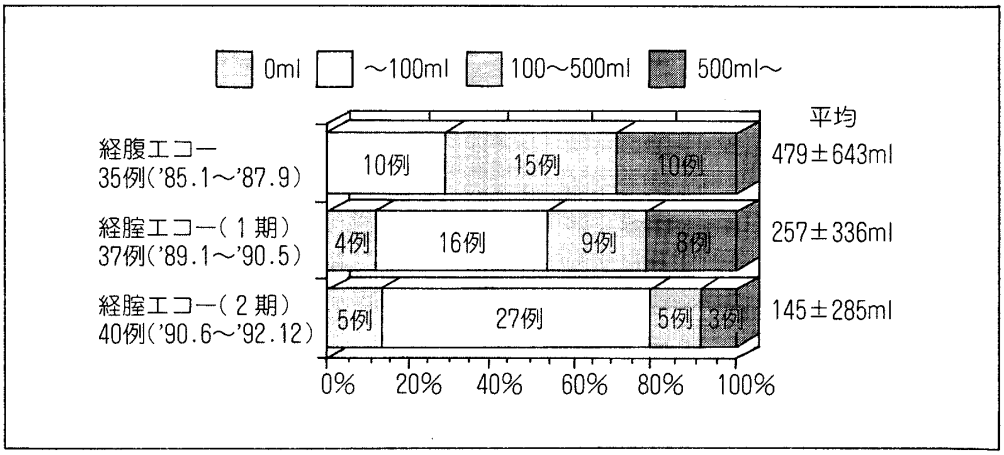

(図4) 子宮外妊娠手術時腹腔内出血量

胎児奇形と一過性胎児異常所見

経腟エコーにより妊娠初期から胎児奇形を発見しやすくなったが，発生過程における一過性所見との区別に注意する必要がある．

1. 無脳症

早期に発見されると頭蓋は欠損していても脳は脱脳の状態で存在していることがあり，慎重に診断する（写真4）．

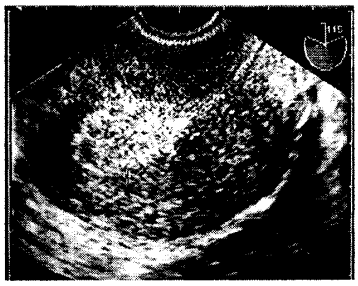

(写真1)
Preclinical Abortion（妊娠6週2日）尿中HCG 200IU/l 血中HCG 166mIU/ml
月経量の出血（7日間）で妊娠が終了した．

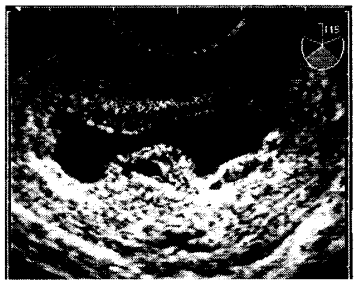

(写真2)
胞状奇胎（妊娠8週2日）
尿中HCG 16,000IU/l

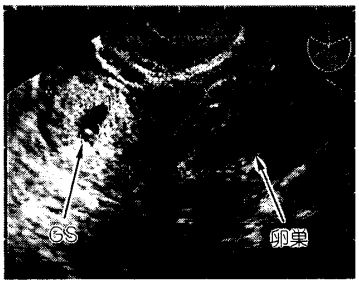

(写真3)
右卵管妊娠（妊娠9週6日？）
尿中HCG 4,000IU/l 血中HCG 5,382mIU/ml

(写真4)
無脳症（妊娠10週2日）
妊娠9週で児頭の変形に気付き10週で無脳症と診断した．

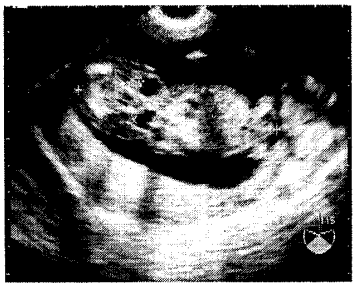

(写真5)
頚部嚢胞状リンパ管腫（一過性）（妊娠13週4日）
妊娠18週には嚢胞が消失し正常児（46XY）であった．

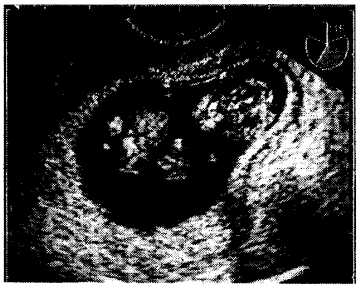

(写真6)
生理的臍帯ヘルニア（妊娠10週6日）
1週間後には正常臍帯となった．

NII-Electronic Library Service

Japan Society of Obstetrics and Gynecology

2. 頚部嚢胞状リンパ管腫

染色体異常を伴うことがあるとされている．10週頃後頭部が一過性に浮腫となるNuchal Cyst（Fold）は大部分がその後消失する（写真5）．

3. 生理的臍帯ヘルニア

妊娠8～10週には生理的なものであるが，その後の経過に注意する（写真6）．

4. 結合体

その他，今後種々の異常が早期に発見し得るようになろう．

子宮・附属器の異常

1. 子宮異常所見

筋腫合併妊娠，局所的子宮筋収縮，双角子宮，内膜癒着と隔壁，頚管無力症などがみられる．

2. 卵巣異常

黄体嚢胞は妊娠4ヵ月頃には自然に消失する生理的なものであるが，時に茎捻転をおこすことがあり，経腟エコー下穿刺が有効である．その他過排卵後の卵巣，卵巣嚢腫，内膜症性嚢胞が観察され，悪性腫瘍との鑑別には注意しつつ診ていく．

《参考文献》

1)Kurjak A, ed. An atlas of ultrasonography in obstetrics and gynecology. The Parthenon Publishing 1992
2)Timor-Tritsch I E, Rottem S, ed. Transvaginal Sonography（2nd ed). Elsevier 1991
3)Bernaschek G, Deutinger J, Kratochwil A. Endosonography in Obstetrics and Gynecology. Springer-Verlag 1990

NII-Electronic Library Service