Japan Society of Obstetrics and Gynecology

日本産科婦人科学会雑誌 ACTA OBST GYNAEC JPN Vol. 47, No. 3, pp. 287—289, 1995（平7，3月）

診　療

子宮筋腫に合併した妊娠後屈子宮嵌頓症の1症例

新潟市民病院産科婦人科
*新潟大学医学部産科婦人科学教室
花岡　仁一　　徳永　昭輝　　竹内　　裕
柳瀬　　徹　　荒川　正人*　　高柳　健史

Incarceration of the Retroverted Gravid Uterus with Uterine Myoma —A Case Report—

Jin-ichi HANAOKA, Akiteru TOKUNAGA, Yutaka TAKEUCHI,
Toru YANASE, Masato ARAKAWA*
and Takeshi TAKAYANAGI
Department of Obstetrics and Gynecoloyg, Niigata City General Hospital, Niigata
**Department of Obstetrics and Gynecology, Niigata University School of Medicine, Niigata*

Key words: Incarceration・Retroverted gravid uterus・Uterine myoma

緒　言

妊娠初期の後屈子宮は稀でなく，通常は妊娠の経過とともに自然整復し何ら問題は来さない．しかし，ごく稀に，自然整復することなく，子宮が腫大するとともに小骨盤腔内に嵌頓し，尿閉を主徴とする特異な病態を呈することがあり，これは妊娠後屈子宮嵌頓症と呼ばれる．

本症の成因は不明なことが少なくないが，このたび，子宮筋腫に合併し，超音波断層法及びMRIによりその形態を観察するとともに，観血的治療により生児を得た本症の1症例を経験したので報告する．

症　例

患者：30歳．事務員．

主訴：尿閉．

既往歴：特記すべきことなし．

月経歴：周期，30日型．持続，3日間．量，中等量．障害，腹痛，腰痛．

妊娠歴：結婚28歳．未妊．

現病歴：平成5年10月8日より3日間を最終月経として妊娠成立．11月29日（妊娠7週），当科初診．子宮体部前壁に直径7～8.5cm大の漿膜下筋腫を認めた（写真1）．12月3日（8週）～8日，

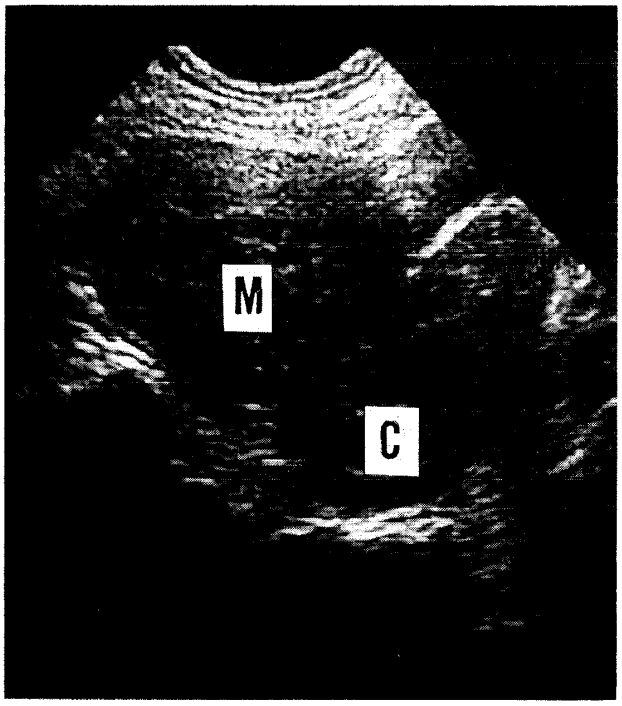

写真1　初診時超音波断層像
（M：筋腫結節，C：子宮体部）

NII-Electronic Library Service

Japan Society of Obstetrics and Gynecology

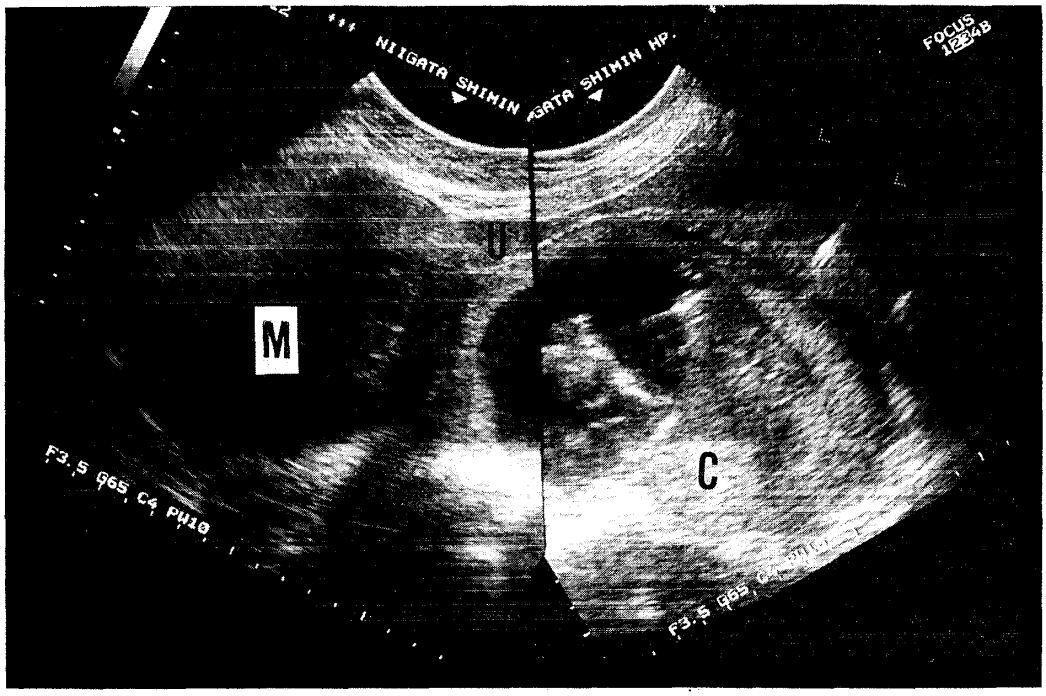

写真2　入院時超音波断層像
(M：筋腫結節，C：子宮体部，U：膀胱)

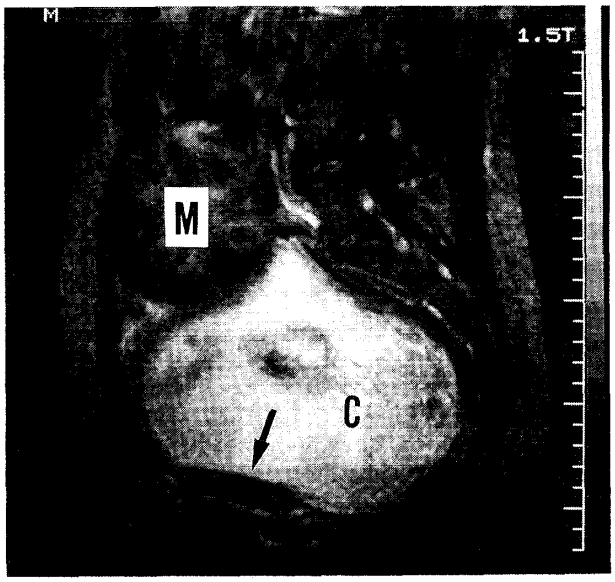

写真3　入院時MRI像（T2強調像）
(M：筋腫結節，C：子宮体部，↓：子宮頸部)

妊娠悪阻にて入院加療．12月15日(9週)，子宮腟部が前上方に偏位していることに気付いた．6年1月14日(14週)～22日，筋腫部痛にて入院加療．1月31日(17週)，尿閉にて受診．残尿800mlを認めた．翌2月1日，尿閉が持続し入院した．

入院時所見：内診上，子宮腟部は恥骨結合前上方に偏位するが視触診は可能．ダグラス窩は子宮体部で占拠されている．超音波断層法及びMRIでは，これらの所見を確認するとともに，一見子宮底部と思われる部位に10×13×13cm大の子宮筋腫を認めた(写真2，3)．以上より，子宮筋腫に合併した妊娠後屈子宮嵌頓症と診断した．

治療経過：膀胱内にフォーレカテーテルを留置，なるべく腹臥位とし膝胸位を施行させるも自然整復しないため，2月10日(18週)，観血的整復，子宮筋腫摘出術を施行した．下腹部正中切開にて開腹すると創直下に子宮前壁を認め，その頭側，子宮前壁と同一平面上に漿膜下筋腫を認めた．その背面に手を挿入し，そっと挙上させると抵抗なく整復し得，子宮後壁，ダグラス窩には癒着等の異常は全く認められなかった．筋腫結節は子宮底近く前壁の付着であり(写真4)，正常子宮筋層にほとんど入ることなく摘出し得た．なお，筋腫結節には赤色変性を認めた．

術後経過：子宮腟部は中央に位置するようになり，前腟円蓋を通して子宮前壁を触知し，ダグラス窩に存在した子宮後壁も後退した．排尿障害，切迫流産徴候もなく順調に経過し2月20日退院し

NII-Electronic Library Service

Japan Society of Obstetrics and Gynecology

写真4　手術時所見
(M：筋腫結節，C：子宮体部)

た．その後の経過も順調で，7月3日(39週)，3,815 gの男児を正常分娩した．

考　案

妊娠後屈子宮嵌頓症の成因は不明なことが少なくないが，一般論としては，炎症，子宮内膜症などによる骨盤腔内の癒着，骨盤形態の異常などがあげられており，子宮筋腫や子宮奇形合併例の報告も散見される．子宮筋腫合併例では，Schwartz et al.[1]，Hankins and Cedars[2]の症例はいずれも後壁に付着した筋腫であり，ダグラス窩を占拠した腫瘤は筋腫結節であったのに対し，本例では，Lee and Khaleghian[3]の症例と同様，ダグラス窩を占める腫瘤は子宮体部そのものであり，子宮底近く前壁に付着した筋腫がその重力により子宮体部を背側足方に圧迫した形態であった．

子宮筋腫合併妊娠は日常臨床において比較的よく遭遇するが，その合併症としてLee and Khaleghian[3]も指摘しているように，稀ではあるが本症も生じうることを銘記すべきであろう．

本症の診断は，妊娠第2三半期前半頃に排尿障害を伴い，ダグラス窩を占める子宮体部と子宮腟部及び充満した膀胱の前上方への挙上を認めることによりなされる．最近では超音波断層法[4]やMRI[5]による画像診断例も報告されており，本例においてもこれらの形態的特徴が明瞭にとらえられた．

本症の治療は，子宮筋腫など器質的疾患の合併がみられない場合には，膀胱カテーテルの留置，膝胸位の施行など非観血的治療により自然整復されることが多い[6]．しかし，本例では非観血的治療により整復し得ず，子宮筋腫など器質的疾患に合併した場合には観血的整復も必要となりうると思われた．

結　語

子宮筋腫に合併した妊娠後屈子宮嵌頓症の稀な1症例を経験した．症例は，妊娠17週で尿閉を来し，自然整復せず，観血的整復及び子宮筋腫摘出により妊娠が継続し，正常分娩により生児を得た．

子宮筋腫合併妊娠では，稀ながら本症も生じうることを念頭に置くべきであり，その補助診断法として超音波断層法及びMRIが有用であり，治療に際しては観血的整復も必要となりうると思われた．

文　献

1. *Schwartz Z, Dgani R, Katz Z, Lancet M.* Urinary retention caused by impaction of leiomyoma in pregnancy. Acta Obstet Gynecol Scand 1986 ; 65 : 525—526
2. *Hankins GDV, Cedars MI.* Uterine incarceration associated with uterine leiomyomata : Clinical and sonographic presentation. J Clin Ultrasound 1989 ; 17 : 385—388
3. *Lee J, Khaleghian R.* Association of a persistently retroverted gravid uterus with a large myoma. Australas Radiol 1984 ; 28 : 34—38
4. *Laing FC.* Sonography of a persistently retroverted gravid uterus. AJR 1980 ; 136 : 413—414
5. *Yuh WTC, DeMarino GB, Ludwig WD, Sato Y, Weiner CP.* MR imaging of pregnancy in bicornuate uterus. J Comput Assist Tomogr 1988 ; 12 : 162—165
6. **花岡仁一，徳永昭輝，竹内　裕，遠間　浩，建部和香子．**妊娠後屈子宮嵌頓症の2症例．臨婦産 1991 ; 45 : 239—242

(No. 7576　平6・11・11受付)

NII-Electronic Library Service