Japan Society of Obstetrics and Gynecology

日本産科婦人科学会雑誌 ACTA OBST GYNAEC JPN Vol. 49, No. 11, pp. 995—998, 1997（平9，11月）

診　療

妊娠後期に肝機能の急激な悪化を来したWilson病合併妊娠の1例

松江生協病院産婦人科
*鳥取大学医学部産科婦人科
河野　美江　　戸田　稔子　　寺川　直樹*

Elevated Liver Enzymes in Pregnant Woman with Wilson's Disease: A Case Report

Yoshie KOHNO, Toshiko TODA and Naoki TERAKAWA*
Department of Obstetrics and Gynecology, Matsue Seikyo Hospital, Shimane
**Department of Obstetrics and Gynecology, Tottori University School of Medicine, Yonago*

Key words: Wilson's disease・Pregnancy・D-penicillamine・Liver enzyme

緒　言

Wilson病は常染色体劣性遺伝形式をとる代謝性疾患であり，セルロプラスミン合成障害の結果，銅が肝臓や中枢神経系に沈着し，未治療の場合は発症後数年で死亡する[1]．近年，銅イオンのキレート剤であるD-ペニシラミンによる治療法が確立され，Wilson病患者においても分娩例が報告されるようになった[2]．今回，構音障害と小脳失調症状を有する進行Wilson病を合併し，妊娠後期に肝機能障害を来した妊婦を周産期管理する機会を得たので文献的考察を加え報告する．

症　例

患者：25歳，主婦，未経妊．

主訴：続発性無月経．

家族歴：特記すべきことなし．

既往歴：13歳時にWilson病の診断を受け，D-ペニシラミンの内服治療を開始したが，20歳より22歳の間治療を自己中止したため症状の増悪があった．その後内服治療を再開し，神経学的症状は固定し現在に至っている．24歳時，抜歯の際に止血困難となり止血剤の点滴治療を受けた既往あり．

月経歴：初経14歳，不規則周期．

現病歴：1995年10月20日を最終月経として妊娠成立．1996年3月になって近医受診し，妊娠6カ月と診断される．3月7日に当科を初診した．

初診時所見：身長148cm，体重46kg．神経学的には構音障害が著明であり，軽度の筋固縮および小脳失調を認めた．そのほかに手指の巧致運動障害があり，頸部と体幹四肢にアテトーゼ様不随意運動を認めた．最終月経から算出した妊娠週数は22週0日で，超音波検査にてBPD 5.0cm，FL 3.2cm，推定体重は437gと算出され，胎児発育は週数相当であった．神経内科医に相談のうえ，妊娠継続が可能か否かを検討する目的で精査入院とした．

入院時検査所見：血液および尿検査所見を表1に示す．血清銅濃度は5μg/dl（正常値78～131μg/dl），セルロプラスミン濃度は7mg/dl（正常値18～37mg/dl）であり，極めて低値であった．血小板数は$9.2\times10^4/\mu l$と減少を示したため，肝硬変の合併を考えて肝予備能の評価を行った．その結果，血清肝酵素値はすべて正常範囲にあり，ICG試験，血液凝固能，肝線維化マーカー値も正常であった．上部消化管内視鏡検査においても，胃食道静脈瘤の存在は否定された．しかしながら，腹部超音波検査において軽度の脾腫と肝表面の不整を認めた．眼所見では，右眼にKayser-Fleischer ringが存在した．頭部MRI検査では，T2強調画像で両側被殻，淡蒼球，視床，中脳および橋に高

NII-Electronic Library Service

Japan Society of Obstetrics and Gynecology

表1　入院時検査成績

Urinalysis		Total protein	6.3 g/dl
sugar	(−)	Albumin	3.9 g/dl
protein	(−)	Total bilirubin	0.4 mg/dl
bilirubin	(−)	Direct bilirubin	0.1 mg/dl
urobilinogen	(±)	GOT	19 IU/l
RBC	394×10^4 /μl	GPT	27 IU/l
Hb	12.5 g/dl	LDH	303 IU/l
Ht	35.0 %	ALP	191 IU/l
WBC	8,000 /μl	GGT	13 IU/l
Plt.	9.2×10^4 /μl	T. cholesterol	195 mg/dl
BUN	8.5 mg/dl	Triglyceride	101 mg/dl
Creatinine	0.5 mg/dl	Bleeding time	4.0 min.
Na	141 mEq/l	Prothrombin time	87 %
K	4.0 mEq/l	Fibrinogen	449 mg/dl
Cl	109 mEq/l	HPT	116 %
Ca	8.7 mg/dl	PⅢP	0.65 U/ml
P	3.2 mg/dl	4S-collagen	5.6 ng/ml
Cu	5 μg/dl	ICG_{R15}	2.20 %
セルロプラスミン	7 mg/dl	ICG_K	0.19 %
		HBsAg	(−)
		HCV-Ⅲ Ab	(−)

信号域を認め，中枢神経系への銅の沈着所見と考えられた(写真1)．長谷川式知能スケールは29点で正常であった．以上の成績より，明らかな肝硬変の合併はなく，肝予備能上も妊娠継続は可能と判断し，以後は外来で厳重に経過を観察した．

妊娠・分娩経過：妊娠経過は順調であったが，6月19日(妊娠34週5日)の血液検査でGOT 91 IU/lおよびGPT 159IU/lの上昇を認めた(表2)．7月17日(妊娠38週5日)には，尿蛋白陽性となり，全身倦怠感を訴えるようになったため入院とした．入院時のGOT 119IU/l，GPTは219IU/lであり肝機能障害がさらに進行する可能性を考えてプロスタグランディン$F_{2\alpha}$による分娩誘発を行った．胎児心拍数図所見は正常であったが，7月19日，GOTおよびGPTはさらに上昇したため，これ以上の妊娠継続は危険と判断し，帝王切開術により2,950gの男児をAp 9/10で娩出した．

硬麻穿刺部の止血が不良であった．血小板数は10.5×10^4/μlと低値であったが，血液凝固能検査には異常を認めなかった．分娩後の経過は順調で，肝機能も回復し術後10日で退院となった．新生児に対するD-ペニシラミンの安全性は不明であるため，授乳は中止した．新生児の血清セルロプラ

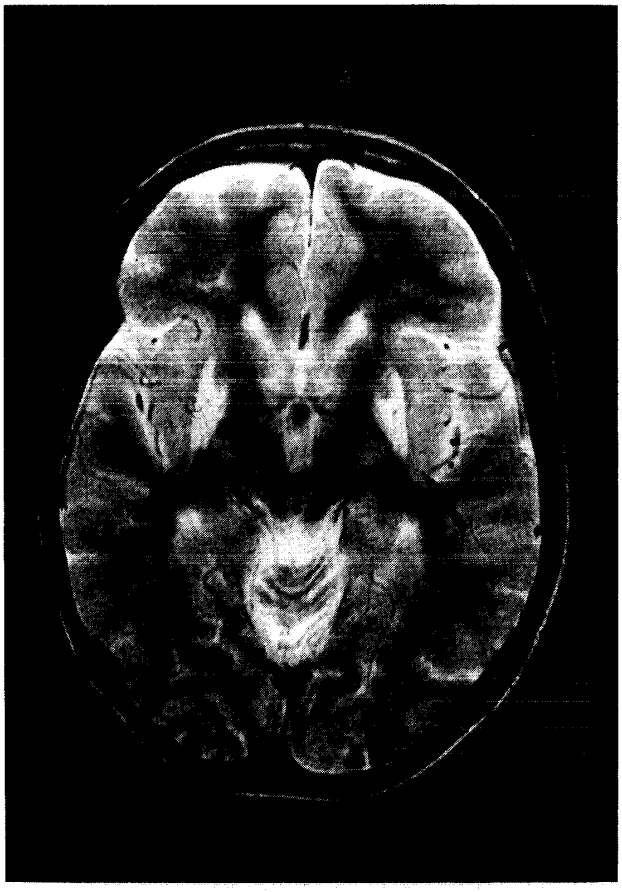

写真1　頭部MRIにてレンズ核に銅の沈着を認める．

NII-Electronic Library Service

Japan Society of Obstetrics and Gynecology

表2 妊娠週数と血液検査値の推移

	1996/3/7 (22w0d)	6/19 (34w5d)	7/17 (38w5d)	7/19 (C/S)	7/20 (産褥1日)	7/26 (産褥7日)
GOT (IU/l)	19	91	119	200	154	23
GPT (IU/l)	27	159	219	257	206	54
ALP (IU/l)		373	561	518	428	264
T-Bil (mg/dl)	0.4	0.7	1.6	1.2	1.1	0.5
Plt. ($\times 10^4/\mu l$)	9.2	10.1	9.9	10.5	7.6	16.1
PT (%)	87	82		73	73	
FDP ($\mu g/ml$)	3.9			4.1		
Cu ($\mu g/dl$)	5			18		

スミン濃度はやや低値で無症候性キャリアと診断されている．

考　察

Wilson病の発症頻度は$1.5\sim13.3\times10^{-5}$，キャリアの頻度は$6.0\sim18.4\times10^{-3}$とされており，およそ3万人に1人の割合で発症し人種を問わない[3]．キレート剤による銅排泄促進や低銅食療法等が本症の治療法として知られている．銅イオンのキレート剤であるD-ペニシラミンは，蛋白結合部分が銅と置換して尿中に排泄されることで除銅効果を発揮する．本剤はWilson病の治療のみならず発症の予防にも有効とされているが，妊娠中の投与による胎児催奇性を疑う報告がある[4]．しかしながら，D-ペニシラミンの服用中止はWilson病を増悪させるため，妊娠中も服用継続を勧める報告が多い[5]．妊娠中にD-ペニシラミン内服を中止した症例において銅の胎盤沈着が証明され，胎児肝への銅の異常蓄積による障害発生の可能性も指摘されている[6]．

本例は妊娠22週の精査入院時に行ったICG試験を含む肝機能検査すべてに異常がなく，妊娠継続可能と判断したが，Dobyns et al. の分類[7]によるWilson病病期分類では，肝外への銅の沈着を認める3期に相当する．PAIgGや抗核抗体は陰性でありながら血小板数減少の持続，および腹部超音波検査所見すなわち軽度の脾腫と肝表面の不整を考え合わせると，本例においては無症候性肝硬変が存在した可能性が考えられた．

本例では妊娠中であることを考慮して，CTや肝生検などの検査を行わなかったが，D-ペニシラミン治療によって尿中への銅排泄は促進されていても肝細胞内には過剰銅の蓄積があったものと推想される．非妊娠時に比して妊娠後期には，血中のプロゲステロン濃度は10～100倍に，エストラジオール濃度はおよそ100倍に増加する．これらの性ステロイドホルモンの著増は，急性妊娠脂肪肝や肝内胆汁鬱滞など肝障害の誘因となることが知られている．組織学的には，肝細胞の腫大，核形の不整，2核細胞の増加，小葉中心帯のグリコーゲン蓄積および脂肪沈着の増加などの変化が妊娠によって起こることが報告されている[8]．妊娠後期に著増する性ステロイドホルモン濃度や肝細胞の組織学的変化など，これらの生理的変化も本例のような進行Wilson病合併患者においては肝細胞障害の発生原因となりうる可能性が示唆された．

本例のGOTおよびGPTの上昇は100～200前後と比較的軽度の段階で肝細胞機能はよく保たれており，まだ血清ビリルビン値の上昇や凝固能の低下すなわちPTなどの低下が認められなかったことから凝固因子の合成低下を示すような肝細胞機能障害は起こしていないと考えられた．しかしながらWilson病患者に一旦肝細胞の機能障害が始まれば，肝細胞質内にある過剰銅のリソゾームへの移行が障害され，肝の炎症が進行して肝炎様の病態が起こることが知られている．この反応は急激に起こり，肝細胞内の銅が急速に血中へ放出され，溶血発作や広範な肝細胞壊死を来す激症肝炎を発症することがWilson病合併妊婦で報告されている[9]．妊娠時のD-ペニシラミン内服治療は，肝細胞障害に際して肝細胞より放出される多量の銅の処理を促し，肝の炎症や細胞壊死を防止すると考えられる．しかしながら，肝障害が高度とな

NII-Electronic Library Service

Japan Society of Obstetrics and Gynecology

り，銅放出量がさらに多量となればその治療効果にも限界を生じ，血中銅濃度の上昇により全身臓器の障害を来すこととなる．

本例では妊娠中も継続してD-ペニシラミン内服を行い，その経過は良好であった．しかし，妊娠後期に発生した肝機能障害は妊娠の継続によってさらに悪化し，多臓器機能不全に陥る可能性も考えられたため，帝王切開術による急速遂娩を行った．Wilson病合併妊婦においては，本例のように妊娠前や初期の肝機能検査で明らかな異常所見を認めなくても妊娠後期に重篤な肝障害を惹起する可能性が考えられ，D-ペニシラミンの内服継続とともに厳重な経過観察と適切な対応が必要と考察された．

文　献

1. *Schoen RE, Sternlieb I.* Clinical aspects of Wilson's disease. Am J Gastroenterol 1990 ; 85 : 1453—1457
2. *Dupont P, Irion O, Beguin F.* Pregnancy in a patient with treated Wilson's disease. Am J Obstet Gynecol 1990 ; 163 : 1527—1528
3. *Arima M, Kurumada T.* Genetical studies of Wilson's disease in childhood. Paediatria Universitatis Tokyo 1962 ; 7 : 7—12
4. *Mjolnerod OK, Rasmussen K, Dommerud SA, Gjeruldsen ST.* Congenital connective-tissue defect probably due to D-penicillamine treated in pregnancy. Lancet 1971 ; I : 673—675
5. *Scheinberg IH, Sternlieb I.* Pregnancy in penicillamine-treated patients with Wilson's disease. New Engl J Med 1975 ; 293 : 1300—1302
6. *Oga M, Matsui N, Anai T, Yoshimatsu J, Inoue I, Miyakawa I.* Copper disposition of the fetus and placenta in a patient with untreated Wilson's disease. Am J Obstet Gynecol 1993 ; 169 : 196—198
7. *Dobyns WB, Goldstein NP, Gordon H.* Clinical spectrum of Wilson's disease (hepatolenticular degeneration). Mayo Clin Proc 1979 ; 54 : 35—42
8. *Scholtes G.* Liver function and liver diseases during pregnancy. J Perinat Med 1979 ; 7 : 55—68
9. *Shimono N, Ishibashi H, Ikematsu H, Kudo J, Shirahama M, Inaba S, Maeda K, Yamasaki K, Niho Y.* Fuluminant hepatic failure during perinatal period in a pregnant woman with Wilson's disease. Gastroenterol Jpn 1991 ; 26 : 69—73

(No. 7881　平9・8・18受付)

NII-Electronic Library Service