Japan Society of Obstetrics and Gynecology

日本産科婦人科学会雑誌 ACTA OBST GYNAEC JPN Vol. 51, No. 12, pp.1174—1178, 1999（平成11，12月）

診　療

後腹膜 lymphangiomyomatosis の１例

九州大学医学部婦人科学産科学教室
本行　博子　坂井　邦裕　大塚未砂子　尼田　覚
加来　恒壽　嘉村　敏治　中野　仁雄

A Case Report : Retroperitoneal Lymphangiomyomatosis

Hiroko HONGYO, Kunihiro SAKAI, Misako OOTUKA, Satosi AMADA,
Tsunehisa KAKU, Toshiharu KAMURA and Hitoo NAKANO
Department of Gynecology and Obstetrics, Faculty of Medicine Kyusyu University, Fukuoka

Abstract A rare interesting case of retroperitoneal lymphangiomyomatosis was reported. The patient was a 48-year-old housewife who complained of abdominal pain. Retroperitoneal multiple cystic masses were detected by both a ultrasound and computerized tomographies. Exploratory laparotomy was performed under a preoperative diagnosis of retroperitoneal lymph nodes metastases from a carcinoma of unknown origin. Many small cysts containing water-clear fluid existed along the abdominal aorta and the inferior vena cava, and reached the area of the external iliac arteries and veins. The cysts were excised and analyzed pathologically as frozen sections. They were diagnosed as lymphangioma, and we therfore terminated the surgery after only the biopsy. The histopathological examination of this case confirmed a lymphangiomyoma derived from the retroperitoneal lymph vessels. Neither estrogen receptor nor progesterone receptor was detected. The patient's condition has been found unchanged in our follow up with chest X-ray and computerized tomography to detect recurrent lung or abdominal lesions, and she has been well and symptom-free.

Key words : Lymphangiomyomatosis・Retroperitoneal tumor

緒　言

lymphangiomyomatosis は30～40歳代の肺，縦隔，後腹膜腔のリンパ管に好発する非常に稀な疾患である．今回われわれは，後腹膜に発生した本症の１例を経験したので報告する．

症　例

症例：48歳，主婦，経妊２回，経産２回．

主訴：下腹痛．

月経歴：初経14歳，周期不順，閉経41歳．

家族歴：父，肺癌．

既往歴：20歳，乳汁漏出症；41歳，橋本病；44歳，穿孔性虫垂炎にて右半結腸切除術．

現病歴：20歳時より乳汁漏出を認めるも放置しており，妊娠・分娩に支障はなかった．41歳頃より無月経となり，近医にてプラノバール®(ノルゲストレル0.5mg，エチニルエストラジオール0.05 mg)1日１錠１週/月内服，およびペラニン・デポー®(吉草酸エストラジオール10mg)，プロゲデポー®(カプロン酸ヒドロキシプロゲステロン)125 mg 各１回/月の筋注を年に数回，約３年間受けていた．44歳時，穿孔性虫垂炎にて右半結腸切除術を受けた後に下腹痛が出現し，また，その頃より下腹部正中に腫瘤感を自覚するようになった．平成10年３月頃より下腹部痛が増強するため近医を受診し，上腹部骨盤 CT 検査で骨盤内の嚢胞性腫瘤と，傍大動脈リンパ節腫大を指摘され，平成10年４月当科外来を紹介受診した．内診では明らかな腫瘤を触知せず，経腟超音波断層法で骨盤内に多房性嚢胞性腫瘤を認め，卵巣腫瘍が疑われ，精査，加療目的で入院となった．

NII-Electronic Library Service

Japan Society of Obstetrics and Gynecology

表1　血液学的検査成績

末梢一般検査：WBC 5,140 /μl, RBC 437万 /μl, Hgb 13.2 g/dl, Hct 39.4 %, Plt 27.4万 /μl, 白血球分画正常
血液生化学検査：Tp 7.5 g/dl, Alb 5.0 g/dl, BUN 14 mg/dl, Cr 0.6 mg/dl, UA 4.0 mg/dl, T-bil 0.6 mg/dl, D-bil 0.1 mg/dl, Na 140 mEq/l, K 4.0 mEq/l, Cl 102 mEq/l, Ca 9.7 mg/dl, P 3.2 mg/dl, GOT 57 U/l, GPT 93 U/l, LDH 364 U/l, ALP 201 U/l, γ-GTP 57 U/l, ChE 186 U/l, CPK 58 U/l, TC 229 mg/dl, Glu 84 mg/dl, CRP(−)
血清学的検査：HTLV-1(−)
腫瘍マーカー：CA125 24 U/ml, CA19-9 18 U/ml, CEA 0.8 ng/dl
内分泌学的検査：E_2 < 10 pg/ml, LH 41 mU/ml, FSH 84 mU/ml, PRL 20 ng/ml, TSH 2.3 ng/dl, f-T_4 1.3 ng/dlE

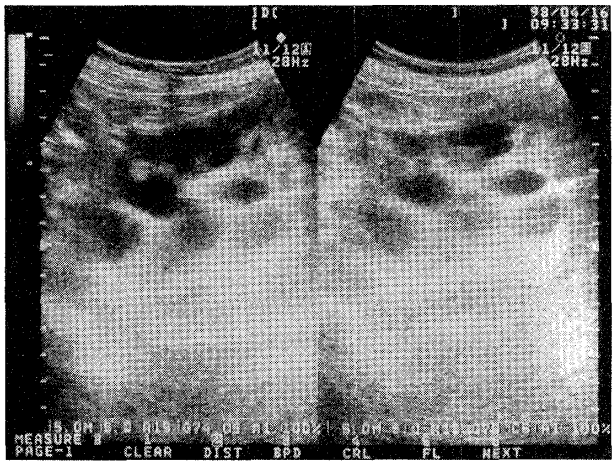

写真1　経腹超音波断層所見：骨盤内嚢胞性腫瘤陰影

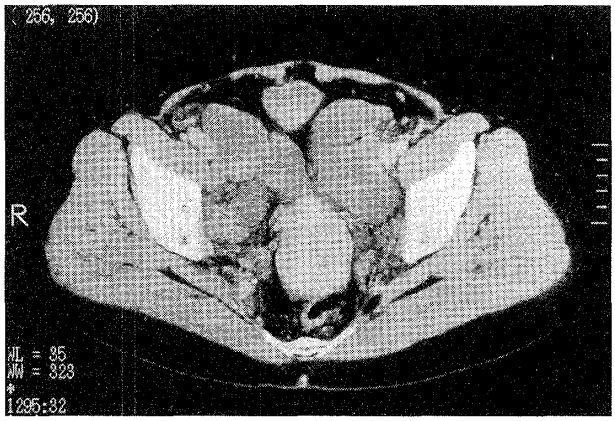

写真2　上腹部骨盤CT所見

入院時現症：身長157cm，体重62kg，体温36.4℃，血圧120/70mmHg，脈拍60/分．眼瞼結膜，眼球結膜に貧血，黄疸は認めなかった．表在リンパ節腫脹および，浮腫はなく甲状腺の軽度腫大を認めた．乳汁漏出はなく，呼吸音，心音に異常所見を認めなかった．下腹部に軽度の膨隆を認めたが，明らかな腫瘤は触知しなかった．四肢にも浮腫その他異常を認めなかった．外陰には異常を認めず，腟鏡診，内診では子宮頸部は鳩卵大，子宮体部は鶏卵大，両側付属器は触知せず，骨盤内に明らかな腫瘤を触知しなかった．子宮頸部擦過細胞診，子宮体部内膜擦過細胞診は共にclass Iであった．

入院時検査成績(表1)：一般検血，白血球分画に異常を認めず，血液生化学検査では軽度の肝機能障害を認める以外に異常はなかった．腫瘍マーカーはCEA, CA19-9, CA125を測定したがすべて正常範囲内であった．内分泌学的検査ではE_2, LH, FSHは閉経後のレベルで，血清プロラクチンは軽度上昇していたが，甲状腺機能検査は正常であった．また，HTLV-1抗体は陰性であった．

画像所見：経腹超音波断層法では，子宮は左側へ偏位し正常大であったが，卵巣は両側とも同定できず，骨盤内に径2〜4cmの多数の嚢胞性腫瘤を認めた(写真1)．上腹部骨盤CT検査では，肝，腎，膵，胆嚢に異常は認められなかったが，腎動脈分岐部以下から骨盤底にかけての後腹膜腔に，血管の走行に沿って内部が低吸収域を示す嚢胞性腫瘤像を多数認めた(写真2)．骨盤MRI検査では，後腹膜腔にT2強調画像で高信号を示す径2〜4cmの嚢胞性腫瘤を血管の走行に沿って多数認めた(写真3)．排泄性腎盂尿路造影で膀胱の圧排像，右尿管の内方への偏位を認めたが，両腎盂の形態に異常は認めなかった．大腸内視鏡検査，食道・胃内視鏡検査，膀胱鏡検査では粘膜面に異常は認めなかった．頭部MRI検査では下垂体の腫大等の異常はなく，また胸部単純X線撮影では，肺野，縦隔に異常所見は認めなかった．

入院後経過：甲状腺超音波断層法，乳房超音波断層法，食道・胃・十二指腸内視鏡で異常を認めなかった．以上の検索結果より，原発不明癌の後腹膜リンパ節転移疑いを術前診断として，平成10

NII-Electronic Library Service

Japan Society of Obstetrics and Gynecology

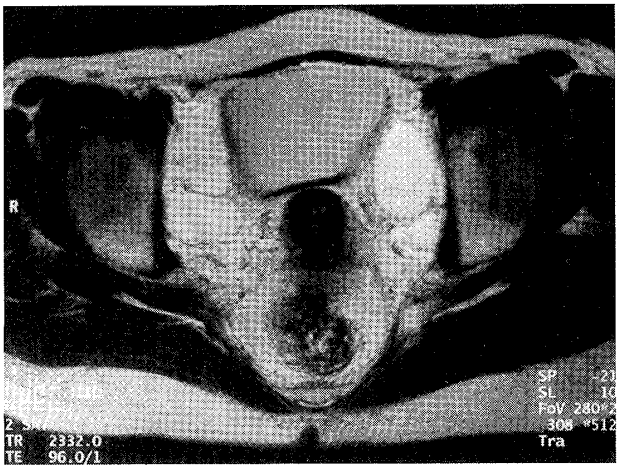

写真３　骨盤 MRI 所見

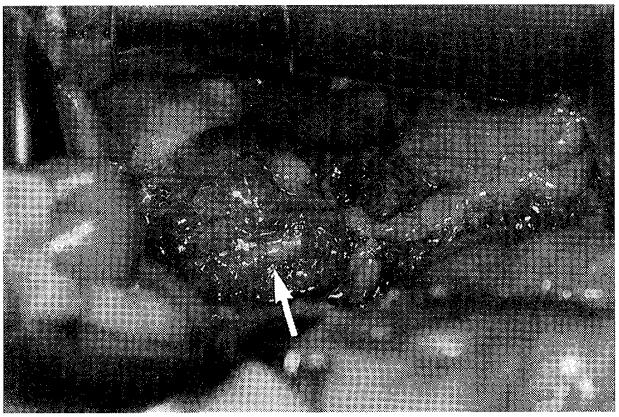

写真４　開腹所見：左外腸骨動脈(矢印)周囲の嚢胞状に拡張したリンパ管

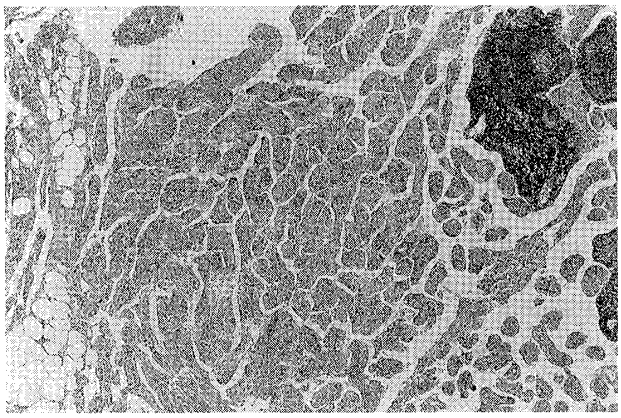

写真５　病理組織像(H. E. 染色，×10)

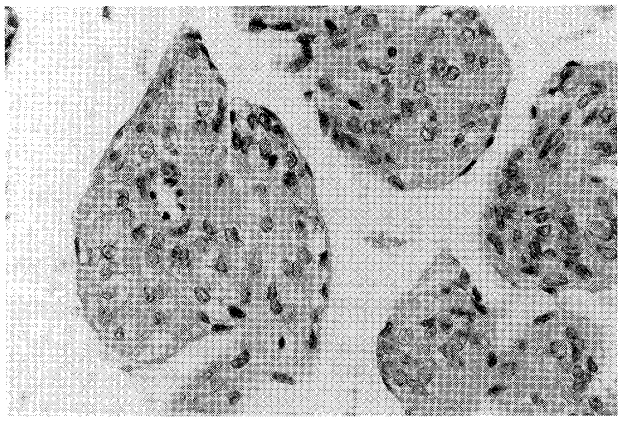

写真６　病理組織像(H. E. 染色，×40)

年５月，開腹術を施行した．

手術所見：開腹時，腹水はなく，上行結腸の一部と大網の一部が右下腹部壁側腹膜に線維性に癒着していたが，右半結腸切除術によるものと考えられた．子宮は鶏卵大で筋腫結節は認めず，両側卵巣，卵管は萎縮していた．後腹膜は内性器を包み込むように膨隆しており，腸腰筋に沿って切開を加えたところ，赤色の柔らかい小嚢胞が，血管の周囲を蔓状に連続して内外腸骨リンパ節から傍大動脈リンパ節領域にかけて発育していた．腫瘍内部には水様透明な液体を認めた(写真４)．これらの所見よりこの腫瘤がリンパ管由来であると考えられた．この腫瘤の一部を生検したところ淡黄色の液体の流出を認めた．術中迅速病理組織診ではリンパ管腫の診断であった．悪性所見を認めなかったため生検のみにて閉腹した．

病理組織所見：腫瘍細胞は島状，び慢性に増殖し周囲に類洞を形成していた(写真５)．腫瘍細胞は好酸性，細線維性の胞体をもつ紡錘形の細胞からなり，核は円形から楕円形で異型を認めなかった．島状構造の周囲は内皮細胞と考えられる一層の扁平な細胞に囲まれていた(写真６)．腫瘍細胞は筋原性マーカーである HHF35に陽性を示し，lymphangiomyoma と診断した．なお，腫瘍のエストロゲン，プロゲステロンレセプターは陰性であった．術後，胸部 CT 検査を行ったが肺，縦隔に異常なく，経過良好のため退院し，現在外来で経過観察中である．

考　察

lymphangiomyomatosis はリンパ管内皮細胞と周囲の平滑筋細胞が異常増殖を起こした良性腫瘍であり，1966年に Cornog and Enterline[1]がそれま

NII-Electronic Library Service

Japan Society of Obstetrics and Gynecology

で種々の名称で報告されていた本腫瘍をまとめて上記の如く命名した．現在300例以上が報告されている1960年代のエストロゲン製剤の普及の時期から本症が増加していること[5]，卵巣摘出術やプロゲステロン製剤の投与にて症状の改善がみられる症例があること[3)5)~7)]，閉経後に病状の進行がみられない症例があること[8]より，その発症，進展にエストロゲンの関与が示唆されている．また近年，結節性硬化症(tuberous sclerosis complex：TSC)のうち腎血管腫を合併する症例に認められることのあるTSC2遺伝子の突然変異が本疾患でも認められたという報告もあり[9]，両疾患に共通の病因が存在することが示唆される．本症例の病因としては，右半結腸切除術後の後腹膜リンパ管の機械的閉塞によるリンパ液のうっ滞によるリンパ管壁平滑筋の反応性の増生であると推察される．しかしながら，閉経後に投与されたエストロゲンがその進展に関与していた可能性も考えられる．Wolff[10]は本疾患に随伴する症状として甲状腺疾患や下垂体過形成などの内分泌疾患の関与を指摘している．本症例でも橋本病と高プロラクチン血症を合併しており，これらが女性特有の疾患であることのほかに本症例の排卵障害，無月経に関与していたことが考えられる．さらに，本症例に外因性に投与されていたエストロゲン量は正常の生体に存在するエストロゲン量に比べても少ない量であり，非周期的に投与されていたことから，本疾患の成因に関与するエストロゲンはその多寡よりむしろ不規則な変動による可能性も考えられる．本疾患の治療法としては，外科的切除のほかに卵巣切除[5]，Gn-RHアナログ，プロゲステロン[11]，タモキシフェン[12]投与などのホルモン療法が行われているが，その効果は一定していない．本症例のようにエストロゲン，プロゲステロンレセプターを有しない症例でも，抗エストロゲン療法が有効であったとする報告[13]もあり，レセプターの多寡ないしは有無と病態および治療に対する反応との関連性も不明である．

予後は，肺病変の有無により大きく異なり肺病変を合併したものの予後は不良で，呼吸不全により，発症から2年以内に死亡する例もある．肺病変のない症例の予後は乳糜腹水による蛋白，脂肪の喪失がなければ良好であり[10]，完全切除できればさらに良好であるといわれている．外科的切除の適応として①閉経前である，②肺病変による呼吸不全がない，が考えられる．本症例では，血中ホルモン値が閉経レベルであること，術後，症状も消失していることから再開腹は行わなかったが，発生時に後腹膜腔に限局していてもその後に肺病変が出現し，急速な転帰をとった報告[14]もあり，今後も腫瘤の増大や肺病変，乳糜腹水の出現の有無について定期的な経過観察が必要と考えられる．

文　献

1. *Cornog JL Jr, Enterline HT.* Lymphangiomyoma : benign lesion of Chyliferous lymphatics synonymous with lymphangiopericytoma. Cancer 1966 ; 19 : 1909—1930
2. *Kaku T, Toyoshima S, Enjoji M.* Tuberous sclerosis with pulmonary and lymphnode involvement. Rerationship to lymphangiomyomatosis. Acta Pathol Jpn 1983 ; 33 : 395—401
3. *McCarty KS, Mossler JA, McLelland R, Sieker HO.* Pulmonary lymphangiomyomatosis responsive to progesterone. New Eng J Med 1980 ; 303 : 1461—1465
4. *Brentani MM, Calvalho CRR, Saldiva PH, Pacheco MM, Oshima CTF.* Steroid receptors in pulmonary lymphangiomyomatosis. Chest 1984 ; 85 : 96—99
5. *Kitzsteiner K, Mallen RG.* Pulmonary lymphangiomyomatosis : Treatment with castration. Cancer 1980 ; 46 : 2248—2249
6. *Adamson D, Heinrichs WL, Raybin DM, Raffin TA.* Successful treatment of pulmonary lymphangiomyomatosis with oophorectomy and progesterone. Am Rev Respir Dis 1985 ; 132 : 916—921
7. *Banner AS, Carrinngton CB, Emory WB, Kittle F, Leonard G, Ringus J, Taylor P, Addington WW.* Efficacy of oophorectomy in lymphangioleiomyomatosis and benign metastasizing leiomyoma. New Eng J Med 1981 ; 305 : 204—209
8. *Bhattacharyya AK, Balogh K.* Retroperitoneal lymphangioleiomyomatosis. A 36-year benign course in a post menopausal woman. Cancer 1985 ; 56 : 1144—1146
9. *Smolarek TA, Wessner LL, McCormack FX, Mylet JC, Menon AG, Henske EP.* Evidence that lymphangiomyomatosis is caused by TSC 2 muta-

NII-Electronic Library Service

Japan Society of Obstetrics and Gynecology

tions : chromosome 16q13 loss of heterozygosity in angiomyolipomas and lymph nodes from women with lymphangiomyomatosis. Am J Hum Genet 1998 ; 62 : 810—815

10. *Wolff M*. Lymphangiomyoma : Clinicopathlogic study and ultrastructural confirmation of its histogenesis. Cancer 1973 ; 31 : 988—995
11. *Bevelaqua FA*, *Epstein H*. Pulmonary lymphangiomyomatosis. Long-term survival in a patient with poor response to medroxyprogesterone. Chest 1985 ; 87 : 552—553
12. *Tomasian A*, *Greenberg M*, *Rumerman H*. Tamoxifen for Lymphangiomyomatosis. New Eng J Med 1982 ; 306 : 745—746
13. *Dishner W*, *Cordasco EM*, *Blackburn J*, *Demeter S*, *Levin H*. Ultrastructural confirmation of its histogenesis. Cancer 1973 ; 31 : 988—995
14. **亀井太美子，亀井克彦，中野裕泰，角坂育英，長尾啓一，栗山喬之，河野俊彦，大和田英美，林豊**. 巨大な後腹膜腫瘤を伴ったリンパ脈管筋腫症の 1 剖検例. 日胸疾患会誌 1992 ; 30 : 892—897

(No. 8051 平10・12・7受付，平11・8・2採用)

NII-Electronic Library Service