Japan Society of Obstetrics and Gynecology

日本産科婦人科学会雑誌 ACTA OBST GYNAEC JPN Vol. 52, No. 6, pp.825—829, 2000（平成12, 6月）

診　療

子宮頸癌による子宮留膿腫のため自然子宮穿孔をきたした2例

産業医科大学産婦人科学教室
栗田　智子　畑中　浩一　土岐　尚之
濱崎　勲重　柏村　正道

Spontaneous Perforation of Pyometra in Cervical Cancer ; Report of 2 Cases

Tomoko KURITA, Kouichi HATANAKA, Naoyuki TOKI, Kunshige HAMASAKI and Masamichi KASHIMURA
Department of Obstetrics and Gynecology, University of Occupational and Environmental Health, Fukuoka

Abstract Pyometra is a common phenomenon in elderly patients with gynecological disorders, but spontaneous perforation of the pyometra is an extremely rare. We report two cervical cancer cases in which spontaneous perforation of the pyometra was seen. Preoperative diagnosis was spontaneous rupture of the neurogenic bladder and gastrointestional tract, respectively. The rarity of this phenomenon and nonspecific symptoms make the diagnosis difficult. We believe that as pyometra is frequently seen in elderly patients with advanced cervical cancer, spontaneous perforation should be taken into consideration as a differential diagnosis for acute abdominal pain. We also believe that proper treatment such as cervical dilation should be done in patients with severe pyometra to prevent spontaneous rupture of the pyometra.
Key words : Pyometra・Cervical cancer・Uterine perforation

緒　言

子宮留膿腫は，子宮頸癌を含む種々の婦人科疾患の0.01～0.5%[1)~7)]にみられるが，穿孔する例は稀で，その診断は極めて困難である．今回我々は，子宮頸癌のため子宮留膿腫となり穿孔に至った2症例を経験したので，若干の文献的考察を加えて報告する．

症　例　1

患者：T.K. 78歳.

月経歴：初経11歳，閉経50歳.

妊娠分娩歴：経妊3, 経産3.

既往歴：平成4年脳梗塞.

現病歴：平成9年8月初旬膿尿が出現し，38度以上の発熱及び腹痛が出現したため近医を受診した．骨盤内CTで，下腹部正中に小児頭大の嚢胞状腫瘤を認め(Fig. 1a)，拡張した膀胱と診断されたため膀胱カテーテルを挿入された．その直後ショック状態となり，再検CTを行ったところ，腫瘤は縮小し腹腔内に内容物が流出している所見が得られたため(Fig. 1b)，膀胱破裂疑いの診断で平成9年9月9日当院泌尿器科に転院し，即日緊急手術となった．なお，術前の腹部単純X線撮影ではfree airは認めなかった．

手術所見及び術後経過：子宮は手拳大に腫大し，子宮底部及び後壁の2カ所に径8mm大の穿孔部(Fig. 2)を認めた．同部からは膿が流出し，腹腔内に多量の乳白色の膿の貯留を認めた．子宮頸部には癌様の腫瘤があり左基靭帯に浸潤しており，子宮頸癌による子宮留膿腫の破裂と診断された．膀胱カテーテルの挿入が子宮破裂の誘因となったかは不明だが，膀胱充満が急激に軽減したため，子宮内圧が菲薄脆弱化した子宮筋層に直接作用し，子宮穿孔を起こした可能性がある．癌の根治術は危険と考えられたため，手術は単純子宮全摘術及び両側付属器切除にとどめた．

術後，腹膜炎による敗血症ショック，DIC及び肺炎を併発したが，低分子ヘパリン，アンチトロンビンⅢ，グロブリン投与などにより軽快した．放

NII-Electronic Library Service

Japan Society of Obstetrics and Gynecology

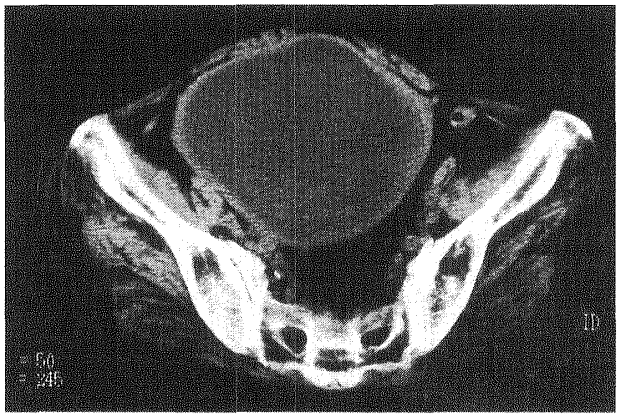

Fig. 1a CT before perforation : The neonatal head sized cystic mass, which was first diagnosed as a dilated bladder is noted mid abdominopelvis.

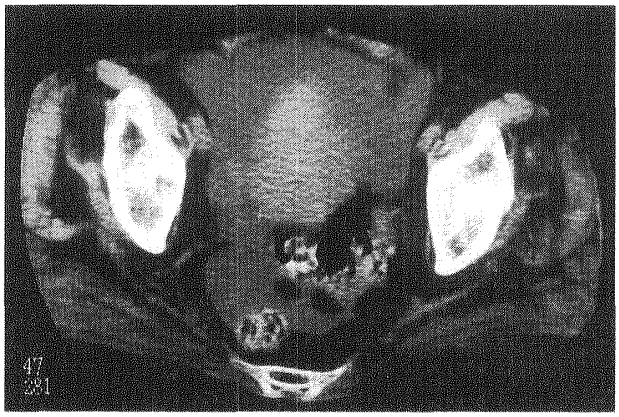

Fig. 1b CT after perforation ; The cystic mass has vanished and fluid is noted in the abdominopelvic cavity.

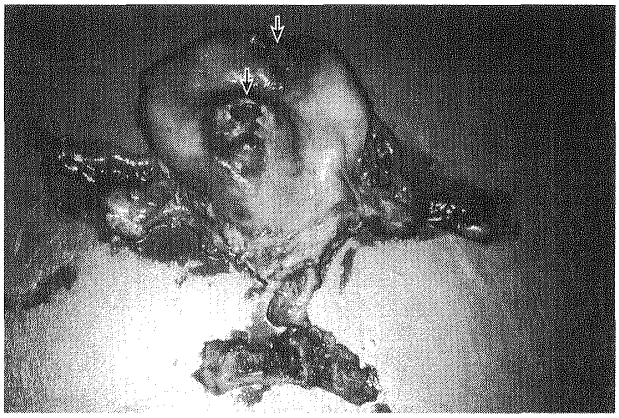

Fig. 2 Macroscopic finding of resected uterus : Two parts of the small perforation (↓), approximately 8mm in diameter, through the uterine fundus and midline of the posterior wall of the uterus are noted. The uterine cervix is fragile due to carcinoma and inflammatory change.

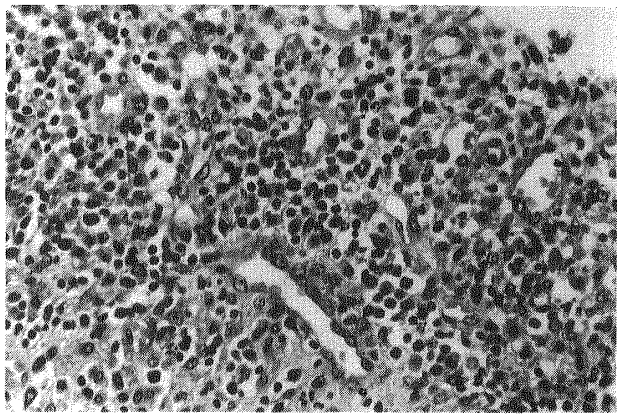

Fig. 3 Histology of periperforation area : Acuta and chronic inflammatory infiltrate is diffusely noted, but there are no cancer cells.

射線治療として外照射 Liniac 5,100cGY を施行後，臨床的には無病状態で退院し，平成11年2月現在健在である．

病理組織学的所見：穿孔部付近には好中球を主体とする炎症細胞がびまん性に浸潤していたが，腫瘍細胞の浸潤は認められなかった(Fig. 3)．子宮頸部の組織像では，好酸性の胞体をもつ比較的大型の異型細胞が胞巣状に増殖し，大細胞非角化型扁平上皮癌と診断された．

症 例 2

患者：K.H. 73歳．

月経歴：初経14歳，閉経50歳．

妊娠分娩歴：経妊5，経産5．

既往歴：特になし．

現病歴：平成6年9月，大量の不正性器出血を認め，前医で子宮頸癌を疑われ当科に紹介された．Fig. 4 は治療前の MRI-T2 強調画像であるが，頸管は癌によって置換され，いわゆる Barrel Shape の形状を示し，子宮留膿腫を認めた．膀胱浸潤も認められ最終的には子宮頸癌 IVa 期の診断で同年10月31日より放射線治療を開始した．外照射 Liniac 1,400cGY 照射後より発熱，腹部異和感及び嘔吐が出現し，その時点では腹部単純 X 線撮影に異常所見はなく，理学的所見でも筋性防御など腹膜炎の症状は認められなかった．嘔吐が続くため，

NII-Electronic Library Service

Japan Society of Obstetrics and Gynecology

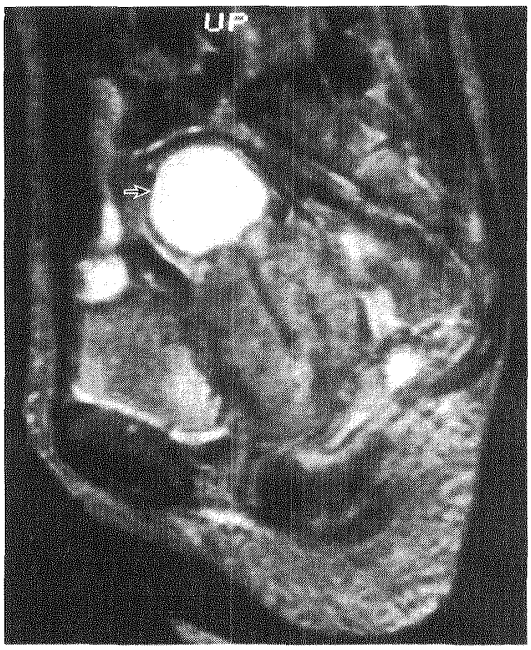

Fig. 4　Segittal view of T2 weighted MRI before radiotherapy : The uterine cervix is replaced by a cancer mass and marked pyometra (→) is noted.

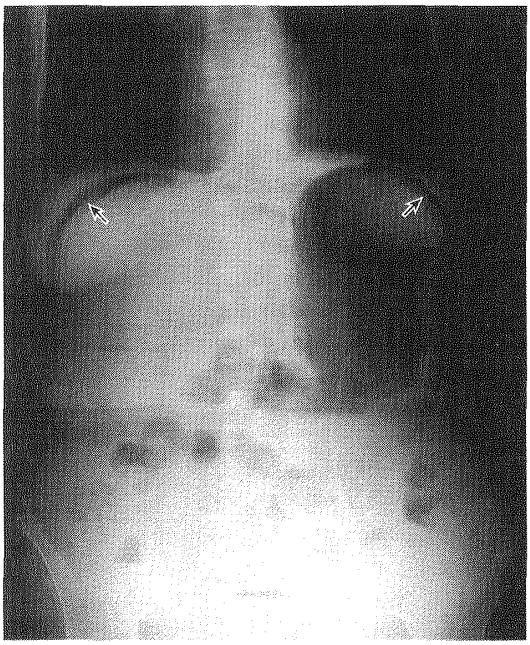

Fig. 5　Abdominal X ray : Free air (↑) is noted in the bilateral subphrenic areas.

2日後再度施行した腹部単純X線撮影で，両側の横隔膜下に明らかなfree airが認められ(Fig. 5)消化管穿孔の診断で同日緊急手術となった．

手術所見及び術後経過：腹腔内には膿性腹水が約1,000ml認められ，子宮底部に径8mmと径2mm大の白色結節様穿孔部を認めた．消化管穿孔はなく，子宮穿孔による汎発性腹膜炎と診断したが，患者の全身状態が不良であったため，穿孔部をタバコ縫合で閉鎖し手術終了とした．

術後のMRIでも子宮留膿腫は術前同様持続していたが，全身状態が不良のため，放射線治療の継続は不可能と判断した．抗生剤投与にて一担全身状態は改善傾向にあったが，直腸腟瘻も併発し感染のコントロールが完全にできないまま他院へ転院後術後128日目に，敗血症にて死亡した．

考　察

子宮留膿腫は子宮頸癌をはじめ平滑筋腫，頸管ポリープなどの良性疾患，老人性頸管炎，円錐切除後，泌尿生殖器の異常など，種々の婦人科疾患でみられる．またその発生頻度は高齢者になるほど高く，子宮留膿腫をもつ患者のうち19.1%が80歳台，33.3%が90歳台であるといわれている[8]．文献的に報告されている子宮留膿腫の自然破裂例は18例[1)2)5)6)]と稀であり，今回の2例を加えた20例の概要をみてみると，平均年齢は71歳と高齢である．基礎疾患としては糖尿病などがあり，消化管破裂や腹膜炎と診断されている．穿孔子宮の治療法としては単純子宮全摘術が行われている(Table 1)．

子宮留膿腫の自然穿孔と関連のある因子として，

1) 年齢による子宮の変化：筋層の菲薄化，頸管の狭小
2) 骨盤内血管の硬化による循環不全
3) 細菌感染に対する加齢に伴う免疫力の低下
4) 特異的病原体による感染

が挙げられ[3]，高齢者に多い理由が納得できる．また子宮頸部や体部の悪性腫瘍のため頸管が閉塞し留膿腫の自然破裂を起こすことがあり，子宮頸癌によるものは今回の例を含め4例であった(Table 1)．

子宮留膿腫の半数以上は無症状で，自然穿孔時の症状も急性腹症，嘔吐，性器出血などと特異的なものは少ない．特に高齢者では穿孔時も腹部所見に乏しいため，診断は困難である．子宮留膿腫内で嫌気性菌がガスを産生し，炎症などで菲弱し

NII-Electronic Library Service

Japan Society of Obstetrics and Gynecology

Table 1 Case of perforation of pyometra

Case	Authors	Age	Symptoms	Preoperative diagnosis	Causative disease	Treatment	Outcome	Remarks
1	Chew and Rafnam[11]	66	AP GB	PGIT	CC	Repair	Cure	DM
2	Imachi et al.[1]	67	AP GB	PP	CC	SH + BSO	Cure	DM
3	Kurita et al.	78	AP	PB	CC	TAH + BSO	Cure	
4	Kurita et al.	73	AP GB	PGIT	CC	Repair	D, 128 days Sepsis	
5	Crisp and Clain[12]	72	AP V	PGIT GP		TAH + BSO	Cure	
6	Lister[13]	47	AP	GP		TAH	Cure	
7	Skaane and Katre[14]	68	AP GB			Repair → TAH	Cure	
8	Bostofte and Legarth[9]	86	AP GB	PPM GP	RC	Sigmoidectomy, SH	Cure	
9	Fagg and Sturdee[15]	86	AP	GP		SH	D, 2 days	
10	Hosking[16]	77	AP	GP	EMC	None	D, During surgery	
11	Hansen and Lindholt[17]	67	AP	PGIT GP		TAH	Cure	
12	Hansen and Lindholt[17]	77	AP V	Appendicitis	SC	Sigmoidectomy, SH	Cure	
13	Parkinson and Alderman[18]	78	AP V			TAH + BSO	Cure	
14	Jones et al.[19]	41	AP V	PGIT GP	Leiomyoma	TAH + BSO	Cure	
15	Bui and Wilkinson[4]	73	AP V	PGIT		TAH	Cure	
16	Sussman et al.[5]	85	AP	PGIT	Leiomyoma	TAH + BSO	D, 22 days Sepsis	
17	Rasmussen et al.[7]	82	AP V	PGIT		TAH	D, 14 days Sepsis	
18	Kaneko et al.[8]	56	AP GB	PGIT		TAH + BSO	Cure	HT
19	Kimura et al.[6]	72	AP	GP		TAH + BSO	Cure	
20	Ikematsu et al.[2]	80	AP	PGIT		TAH	Cure	

AP ; abdominal pain, GB ; genital bleeding, V ; vomitting, PGIT ; perforation of gastrointestinal tract, GP ; generalized peritonitis, PPM ; perforation of pelvic mass, PP ; perforation of pyometra, PB ; perforation of bladder, CC ; cervical cancer, RC ; rectal cancer, EMC ; endometrial cancer, SC ; sigmoid cancer, SH ; subtotal hysterectomy, BSO ; bilateral salpingo-oophorectomy, TAH ; total abdominal hysterectomy, D ; dead, DM ; diabetus mellitus, HT ; hypertension

た子宮筋層部に穿孔が生じると腹部単純X線撮影でfree airが認められる(67%). free airのため術前は消化管穿孔と診断されることが多く(20例中9例45%), 留膿腫による子宮穿孔と術前診断した症例は20例中1例[1](Table 1, Case 2)のみであり, 今回の症例でも膀胱破裂や消化管穿孔の術前診断であった. 術前診断が可能であった1例は婦人科的診察及び骨盤内超音波検査が施行され診断に至っており, 腹腔内のfree airが子宮穿孔によっても起こり得ることを認識する必要がある. 子宮留膿腫の自然破裂例20例中4例と悪性腫瘍によるものは少なかったが, 子宮頸癌の進行例では子宮留膿腫合併の頻度は高い(IIb期以下：5%, IIIa期以上：39%)といわれており[9]子宮頸癌の治療の際には注意すべき合併症であろう. 治療に関しては, 良性疾患による子宮留膿腫では, 頸管拡張は有効な治療法であるが, 悪性疾患による子宮留膿腫に対してはその効果は一時的なものであると考えられる[8]. 当科は放射線治療の際に外照射Liniac 2,000cGy後腟内照射を開始するため, 頸管拡張を行っており, また放射線効果のよい例では病巣の縮小に伴い子宮留膿腫は改善される例が多いので, 子宮留膿腫のみられる症例すべてに対して治療前に頸管拡張は施行していない. しかしながら今回の症例を通して子宮穿孔を回避するという意味で高度の留膿症を合併し, 子宮筋層の菲薄化が高度で感染徴候を伴う例では治療前に頸管拡張を行うべきであると思われた.

今回我々は子宮頸癌の子宮留膿腫が自然穿孔に至った2症例を報告した. 子宮頸癌の進行例では子宮留膿腫合併の頻度は高い. そのため急性腹症あるいは新たな腹部症状の出現に際しては, 子宮穿孔を常に念頭において, 症例により治療前に適切な頸管拡張などの処置が必要であると考えられた.

文　献

1. *Imachi M, Tanaka S, Ishikawa S, Kunihiro M.* Spontaneous perforation of pyometra presenting

NII-Electronic Library Service

Japan Society of Obstetrics and Gynecology

as generalized perionitis with cervical cancer. Gynecol Oncol 1993 ; 50 : 384—388

2. *Ikematsu Y, Kitajima T, Kamohara Y, Inoue K, Maeda J, Awano M, Kohzaki S.* Spontaneous perforated pyometra presenting as pneumoperitoneum. Gynecol Obstet Invest 1996 ; 42 : 274—276
3. *Bui A, Wilkison S.* Generalized peritonitis due to spontaneous rupture of pyometra. Aust NZ Obstet Gynecol 1989 ; 29 : 82—83
4. *Sussman AM, Boyd CR, Christy FR, Rudolph R.* Pneumoperitoneum and an acute abdominal condition caused by spontaneous perforation of a pyometra in an elderly woman, A case report. Surge 1988 ; 105 : 230—231
5. *Kimura H, Sodani H, Takamura H, Maeda K, Kanno M, Uogishi M, Kanno S, Suzuki N.* Spontaneously perforated pyometra presenting as diffuse peritonitis, report of a case. Surge Today 1994 ; 24 : 150—152
6. *Kaneko Y, Doi M, Kaibara M.* Spontaneous perforation of pyometra : A case report. Asia-Oceania J Obstet Gynaecol 1997 ; 20 : 263—267
7. *Bostofte E, Legarth J.* Spontaneous perforation of pyometra with diffuse peritonitis. Acta Obstet Gynecol Scand 1981 ; 60 : 511—512
8. *Sawabe M, Takubo K, Esaki Y, Hatano N, Noro T, Nobuki M.* Spontaneous uterine pefroration as a serious complication of pyometra in elderly females. Aust NZ J Obstet Gynecol 1995 ; 35 : 87—91
9. **山田榮子.** 子宮頚癌予後判別におけるX線CTの役割. 日産婦誌 1991 ; 43 : 205—212
10. *Rasmussen KL, Knudsen TA, Luckow A.* Perforation of pyometra mimicking a perforated peptic ulcer. Arch Gynecol Obstet 1991 ; 248 : 211—212
11. *Chew PCT, Ratnam SS.* Spontaneous rupture of a massive pyometra. Aust NZ J Obstet Gynecol 1976 ; 16 : 190—191
12. *Crisp WJC, Clain A.* Ruptured pyometra as a surgical emergency. Obstet Gynecol 1949 ; 56 : 237—239
13. *Lister UM.* Spontaneous Perforation of the uterus. Obstet Gynecol Br Em 1959 ; 66 : 988—989
14. *Skaane P, Katre SP.* Spontaneous rupture of a massive physopyometra presenting as an acute abdominal emergency. Fortschr Rontgenstr 1981 ; 134 : 697—698
15. *Fagg SL, Sturdee DW.* Spontaneous rupture of pyometra. J R Coll Surg Ediub 1982 ; 27 : 241
16. *Hosking SW.* Spontaneous perforation of a pyometra presenting as generalized peritonitis. Postgrad Med J 1985 ; 61 : 645—646
17. *Hansen PT, Lindholt J.* Spontaneous perforated pyometra : A differential diagnosis in acute abdomen. Ann Chir Gynecol 1985 ; 74 : 294—295
18. *Parkinson DJ, Alderman B.* Spontaneous rupture of the uterus associated with pyometra. Postgrad Med J 1985 ; 61 : 73—74
19. *Jones VA, Elkins TE, Woods SA, Buxton BH.* Spontaneous rupture of pyometra due to leiomyomata : A case report. J Repord Med 1986 ; 31 : 637—638

(No. 8089 平11・7・22受付, 平12・1・17採用)

NII-Electronic Library Service