Japan Society of Obstetrics and Gynecology

日本産科婦人科学会雑誌 ACTA OBST GYNAEC JPN Vol. 52, No. 10, pp.1465—1469, 2000（平成12, 10月）

診　療

稽留流産及び枯死卵症例の取り扱い
～とくに自然経過観察例についての検討

松原徳洲会病院婦人科
福　本　由美子

湘南鎌倉総合病院産婦人科
五十君　薫　　小林　　賢　　井上　裕美

The Conservative Management of First Trimester Miscarriages When Intrauterine Contents are Expelled?

Yumiko FUKUMOTO
Department of Gynecology at Matubara Tokushukai Hospital, Osaka
Kaoru IGIMI, Masaru KOBAYASHI and Hiromi INOUE
Department of Obstetrics and Gynecology of Shonankamakura General Hospital, Kanagawa

Abstract This study of patients with first trimester miscarriage to determine whether conservative management is feasible.

Out of 100 women recruited, 27 elected to undergo immediate dilatation and curettage and 73 chose conservative management. The treatment groups were similar in age, the gestational age expelled tissue, para and gravida. One case of conservative group was suspected intra-uterine infection. She was subfebrile (37.4 ℃) and tenderness in the uterine body, but no foul vaginal discharge and no pathogens were identified. After administration of AMPC/CVA 1,500 mg for 7 days, her symptoms had gone. We believe that conservative management is an appropriate treatment for uncomplicated miscarriage in the first trimester, and the estimated age at expulsion is 8 weeks and 6 days.

Key words : Miscarriage・Conservative management・First trimester

目　的

稽留流産又は枯死卵であることが判明した際に子宮内容清掃術を施行せず，自然経過観察し，子宮内容物の自然排出を待つことが可能であり，子宮穿孔や子宮内感染といった合併症の点から子宮内容清掃術を施行した場合と差がないか[1)~3)]，むしろ有利である[4)5)]との報告がみられる．今回我々は，自然経過観察した場合の子宮内容物の排出時期の推定とその際の合併症について，子宮内容清掃術施行例と比較して後方視的に検討した．

方　法

1996年12月から1999年10月までに湘南鎌倉総合病院にて稽留流産及び枯死卵症例と診断された第一三半期の100例について自然排出時の妊娠週数又は子宮内容清掃術施行時の妊娠週数，合併症の有無，入院の要否について検討した．妊娠週数は最終月経の開始日を基点として算出し，週数不明例又は他院での経過観察例は削除して検討した．また，初診時に子宮内容物の排出が認められた症例についても，検討から除外した．

第一三半期の対象症例100例のうち，子宮内容清

NII-Electronic Library Service

Japan Society of Obstetrics and Gynecology

掃術を施行したのは27例，自然経過観察したのは73例であった．どちらの方法を選択するかについては，インフォームド・コンセントの際の患者の選択によった．患者群はそれぞれ，年齢，経妊，経産，子宮内容清掃術施行時の妊娠週数又は子宮内容物の自然排出時週数について比較検討を行い，マン・ホイットニのU検定にて有意差検定を行った．抗生物質の感染予防目的での投与は，子宮内容清掃術施行群にのみ行い，CEZ(セファメジン®)1gを術直前と術後に投与した．また両群ともに，術後約1週間の0.02%マスキン液による坐浴を指導した．

結　果

対象症例100例中27例は，子宮内容清掃術を選択し，73例は自然経過観察を選択した．インフォームド・コンセントに際しては，それぞれの方法の長所・短所，特に自然経過観察した場合でも掻爬を要する可能性がある点について説明した．表1に示すように各群の年齢，経妊，経産回数に差を認めなかった．子宮内容清掃術は，吸引法にて施行した．

自然経過観察例では，麻酔下での子宮内容清掃術を要した症例はなかったが，73例中10例で来院時に子宮内容物が子宮口より排出され始めており，胎盤鉗子などを用いて除去し，子宮内掻爬は施行しなかった．子宮内容清掃術例，自然経過観察例ともに後日再掻爬を施行した例はなかった．病理組織については，患者本人が組織を採取できた場合は，持参するように指導した．73例中12例で組織学的な検討が不可であった．組織学的検討が可能であった61例中18例で脱落膜のみ，43例で脱落膜と絨毛が確認された．

子宮内容清掃術施行時又は自然排出時の週数について両群を比較した(表1)．子宮内容清掃術施行時週数又は自然排出時週数の分布を図1に示す．自然排出例では，その子宮内容の平均排出時期は8週6日(62.4±12.8日)と推定され，治療法の選択についてのインフォームド・コンセントの際に有用な情報となるものと考えられる．子宮内容清掃術例の平均施行時期との比較も行ってみたが，9週4日(67.0±12.9日)と有意差はなかった(表1)．稽留流産又は枯死卵と診断してから自然排出されるまでに要した期間は，0～24日に分布し，平均5.4日であった．また，自然経過観察例56例で経過中確認された最大の胎嚢サイズの経過を検討したが，2～39mmに分布し，平均21.0mmであった．

検討症例の中で入院の要否，大量出血による血圧低下・頻脈，子宮内感染例について検討した．拡張期血圧が仰臥位から座位に移行した際に15 mmHg以上低下した場合を血圧低下とした．大量出血によると考えられる血圧低下症例は両群ともに認められなかった．

入院を要した症例は，自然経過観察例で73例中2例，子宮内容清掃術施行例で27例中3例であった．子宮内容物排出後の出血量の確認又は麻酔覚醒状態の経過観察のために入院したが，経過に問題なく，翌日には全例退院した．

自然経過観察例73例中1例で子宮内感染が推測された．その症例について示す．

29歳2回経妊1回経産．稽留流産で妊娠8週3日で子宮内容物が自然排出されたために来院され，子宮口より排出され始めていた組織を鉗子で除去した．子宮内腔の掻爬は行わなかった．排出

表1　各症例群について

	子宮内容清掃術施行例	自然経過観察例	
症例数	27	73	NS
年齢	30.8 ± 5.2	30.5 ± 4.4	NS
経妊回数	2.4 ± 1.5	1.9 ± 1.1	NS
経産回数	0.7 ± 0.8	0.6 ± 0.6	NS
平均子宮内容清掃術施行時又は自然排出時平均週数	9週4日 (67.0 ± 12.9日)	8週6日 (62.4 ± 12.8日)	NS

NS：not significant

NII-Electronic Library Service

Japan Society of Obstetrics and Gynecology

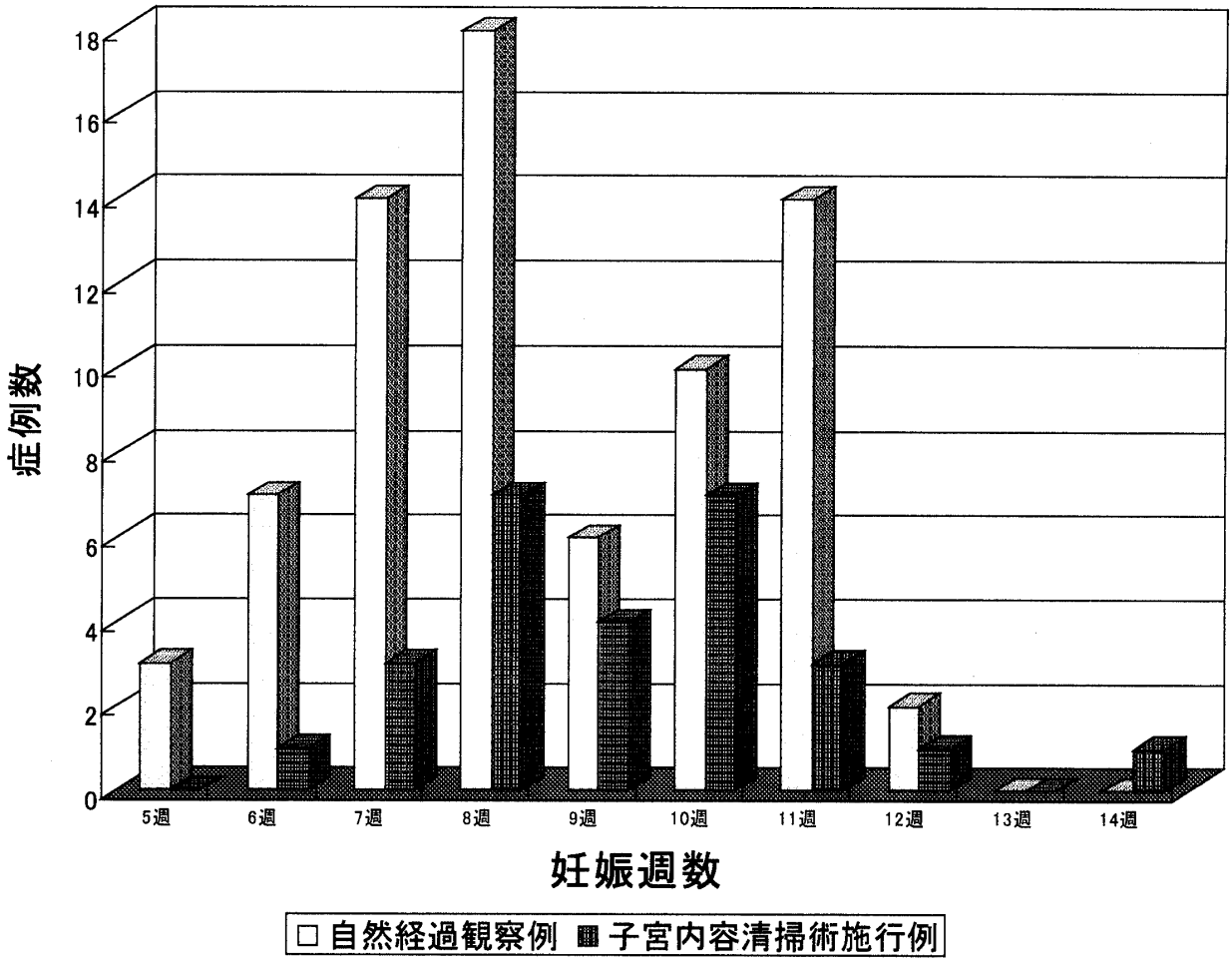

図1 稽留流産及び枯死卵症例の週数別症例数

後3日目に体温が37.4度と上昇したため来院．体温の軽度上昇以外に症状はなかった．来院時には，子宮にはごく軽度の圧痛があった．血液検査では，白血球8,800/mm^3，好中球61%，CRP 0.1mg/dl (cut off 0.5mg/dl)と感染徴候は明らかではなかったが，分泌物のグラム染色によりグラム陽性球菌を少数認めた．細菌培養検査では，特に原因菌は検出されなかった．AMPC/CVA(オーグメンチンS®)1,500mg/日を7日間投与し，排出後9日目には体温37度以下に解熱し，子宮の圧痛も消失していた．

子宮内容自然排出後の経過観察の点では，排出組織の確認と遺残の有無が重要と考えられる．今回の検討例では，自然排出後に子宮内掻爬を要した症例はなかった．しかし，病理組織学的検討が全例には施行できなかったことや，子宮内容物の遺残についての検討が必要であるという点から，血中hCGβ値を測定し，判断の一助とできるかについて検討した．図2のように排出後血中hCGβ値は速やかに低下し，再上昇や高値が遷延した症例はなかった．

考　察

過去50年にわたって，流産が判明するとなるべく早急に子宮内容を除去する必要があると考えられ，子宮内容清掃術が行われてきた[6]．一方，不全流産と診断して子宮内容清掃術を行っても子宮内容物が得られず，その後の臨床経過にも問題のない場合があり，そういった症例にとっては手術的侵襲が避けられた可能性がある．近年，症例を選択することで稽留流産及び枯死卵症例でも子宮内容清掃術を施行せず自然経過観察が可能な症例があると報告され始めている[3)5)]．症例の選択には，経腟超音波法[7]，カラードップラー法[8]などが用いられている．また，自然経過観察例での流産後の

NII-Electronic Library Service

Japan Society of Obstetrics and Gynecology

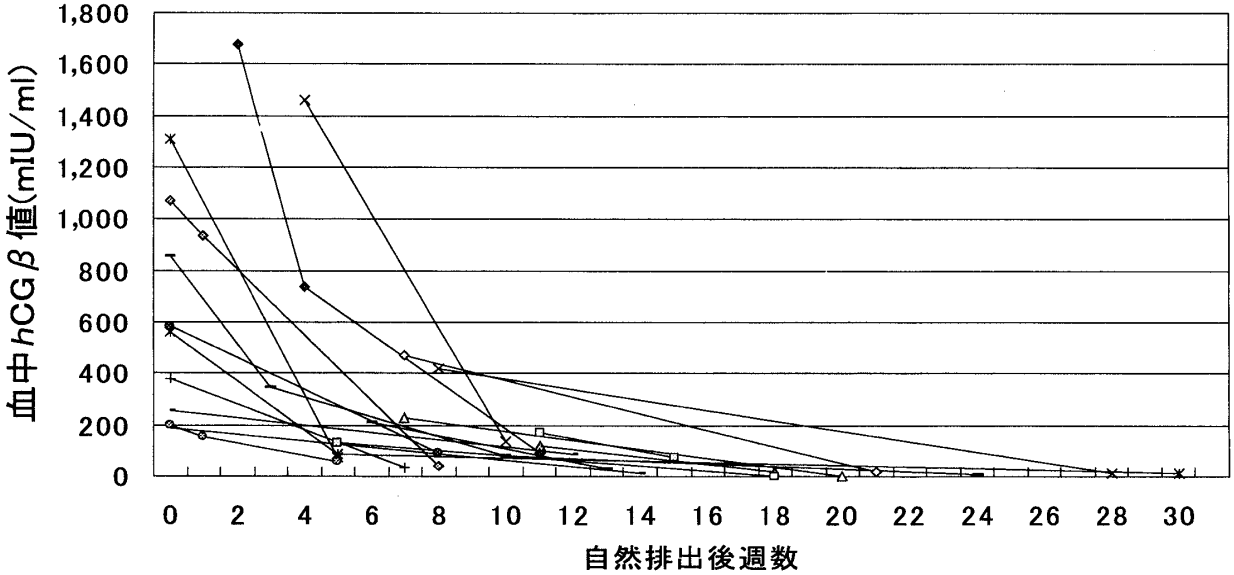

図2　子宮内容物自然排出後の血中 hCGβ 値の推移

妊娠についての検討結果も報告されており，流産後の妊孕性，妊娠経過，流産率に差はないとされている[9]．また，子宮外妊娠については，自然経過観察例で増加したとする報告はなく，子宮内容清掃術例でも吸引法で施行すれば，子宮外妊娠の頻度は上昇しないと報告されている[6]．

こういった検討により，第一三半期においては，稽留流産及び枯死卵症例で「子宮内容清掃術を施行せず自然経過観察する」という選択肢が示されるようになった．

Wiebe and Janssen[9]は，患者の心理面についての調査を行い，子宮内容清掃術を施行せず自然経過観察した方が，出血はやや多い傾向にあるが，患者の満足度は高いと述べている．子宮穿孔については，自然経過観察することで明らかにリスクが低下したとする報告[5]がある一方で，差がないとする報告[1)2)10)]もある．性器出血の持続期間については，Nielsen and Hahlin の報告[2]によれば子宮内容清掃術を施行した症例の方が約1.3日短かったが，合併症の点では両者ともに有意差がなかったとしている．また，Hurd et al.[7]は，胎嚢のサイズが10mm 以上か未満かによって子宮口未開大の自然経過観察例を分類して検討し，10mm 以上の症例では子宮内容清掃術を行う方がよいとしている．しかし，我々の検討例では，56例中８例のみが10mm 未満で，48例は10mm 以上であるにもかかわらず出血多量による輸血例や血圧低下例はなく，10mm 以上であっても待機的に経過をみることができる可能性を示唆するものと考えられる．

我々の検討例の中に子宮内感染を疑わせた症例があったが，内服の抗生物質で速やかに症状が改善し，感染の成立について確証は得られていない．Ballagh et al. は，子宮内容清掃術例よりも自然排出例に子宮内感染例が少ないと報告[5]しており，自然経過観察のメリットがあるものと思われた．

自然経過観察で管理していくうえで留意したいのが，子宮内容物の遺残についてであろう．子宮内容物の遺残については，経腟超音波での検討[10)11)]，カラードップラーでの検討[8]，sonohysterography による検討[12]がなされており，いずれも有用とされている．しかし，絨毛性疾患についても配慮をするためには，事前に血中 hCGβ 値などによって経過観察例を選択したり，自然排出後の子宮内容物の遺残を推定したりする方法も選択されるべきであろう．Gilad et al.[3]は，血中 hCGβ レベルが500mIU/ml 以下の症例について経過観察を行い，早期流産なら症例を選択すれば子宮内容清掃術のメリットはないとしている．しかし，図２に示すように500mIU/ml 以上の症例でも自然排出後特に合併症なく経過しており，経過観察

NII-Electronic Library Service

Japan Society of Obstetrics and Gynecology

できる症例の選択基準としては検討の余地がある．また，我々は一部の症例で血中 *h*CGβ 値の推移を追ってみた．血中 *h*CGβ 値の下降不良もなく，経腟超音波の所見や出血などの経緯から子宮内容の遺残が疑われた症例もなかった．血中 *h*CGβ 値の検討が子宮内容物の遺残や再掻爬の必要性を早期に判断するうえで有用である可能性はあるが，経過非順調例での血中 *h*CGβ の推移の特徴などについては，今後の検討を待たなくてはならない．

自然経過観察するうえで患者にとってストレスとなるのは，いつ子宮内容物が排出されるのかが予測しづらい点であろう．流産の診断が確定してからどれくらいで排出されたのかを検討した報告[2]はあるが，その際の週数を算出したものはなかった．今回我々の検討により，子宮内容物の排出時期は，診断確定日から平均5.4日，妊娠8週6日と推定された．診断確定日は患者の受診に対する積極性や社会的背景などに左右される可能性があるが，そういった影響を受け難い妊娠週数によって排出時期を妊娠8週6日と推定することができた．そのことは，患者にとって管理方法を選択する際の有用な情報となるものと考えられる．

結　語

第一三半期の稽留流産及び枯死卵症例においては，ただちに子宮内容清掃術を施行せず，自然経過観察することが可能で，その排出時期は，妊娠8週6日と推定された．合併症の点からも，子宮内容物の自然排出を待つ方が有利との報告も多く，我々の検討でも，1例に子宮内感染を疑わせる症例があったが，症状は速やかに改善し，この1例以外に合併症症例はなかった．文献的には，自然経過観察例に子宮内感染がより少ないとされている．

組織学的検討は，73例中61例で可能であった．子宮内容物の遺残や絨毛性疾患の可能性については，血中 *h*CGβ 値の推移を追うことが有用である可能性が示唆された．

第一三半期の稽留流産及び枯死卵症例においては，自然経過観察もその管理及び治療方法の選択肢となりうるものと考えられるが，症例の選択基準や排出後の経過観察の方法については今後さらに検討を要する．

本研究の要旨は，第52回日本産科婦人科学会にて発表した．

文　献

1. *Chipchase J, James D.* Randomised trial of expectant versus surgical management of spontaneous miscarriage. Br J Obstet Gynaecol 1997 ; 104 : 840—841
2. *Nielsen S, Hahlin M.* Expectant management of first-trimester spontaneous abortion. Lancet 1995 ; 345 : 84—86
3. *Gilad B, Eyal S, Orit M, Yehezkeal M, Schlomo M, Joseph M.* Curettage vs. nonsurgical management in women with early spontaneous abortions. J Reprod Medicine 1991 ; 36 : 644—646
4. *Draycott T, Read M.* The managed care of early pregnancy problems. Curr Opin Obstet Gynecol 1997 ; 9 : 262—266
5. *Ballagh SA, Harris HA, Demasio K.* Is curettage needed for uncomplicated imcomplete spontaneous abortion? Am J Obstet Gynecol 1998 ; 179 : 1279—1282
6. Williams Obstetrics 20th Spontaneous Abortion. 1997 ; 582—594
7. *Hurd WW, Whitfield RR, Randolph JF, Kercher ML.* Expectant management versus elective curettage for the treatment it spontaneous abortion. Fertil Steril 1997 ; 68 : 601—606
8. *Alcazar JL.* Transvaginal ultrasonography combined with color velocity imaging and pulsed Doppler to detect residual trophoblastic tissue. Ultrasound Obstet Gynecol 1998 ; 11 : 54—58
9. *Wiebe E, Janssen P.* Conservative management of spontaneous abortions. Women's experiences. Can Fam Physician 1999 ; 45 : 2355—2360
10. *Chung TKH, Cheung LP, Sahota DS, Haines CJ, Chang AMZ.* Spontaneous abortion short-term complication following either conservative or surgical management. Aust NS J Obstet Gynaecol 1998 ; 38 : 61—64
11. *Haines CJ, Chung T, Leung DYL.* Transvaginal sonography and the conservative management of spontaneous abortion. Gynecol Obstet Invest 1994 ; 37 : 14—17
12. *Wolman I, Jaffa AJ, Pauzner D, Hartoov J, David MP, Amit A.* Transvaginal sonohysterography : a new aid in the diagnosis of residual trophoblast tissue. J Clin Ultrasound 1996 ; 24 : 257—261

（No. 8110　平12・4・20受付，平12・6・5採用）

NII-Electronic Library Service