Japan Society of Obstetrics and Gynecology

研修医のための必修知識

B. 産婦人科検査法

Obstetrical and Gynecological Docimasia

3. 組織診

Biopsy

(1) 子宮頸部組織診

適　応

子宮頸部の組織診は通常，癌検診の際に細胞診で異常がみられた場合に2次検診（精密検査）として行われる．組織診には大きく分けて3つ：狙い組織検査（パンチ生検），頸管内膜掻爬，子宮頸部円錐切除，に分類できる．診断のための一般的なフローチャートを図1に示す．

狙い組織検査（パンチ生検）の適応：①肉眼的に明らかに癌病変を認めるときはその部位を試験的に切除を行ってもよい．②肉眼的に癌病変は不明瞭であるが，コルポスコピーで異常所見のある場合にはその部位の組織検査（コルポスコピー下狙い生検）を行う．③腟壁浸潤は治療上大切な因子であるため，コルポスコピーにて検査すると同時に必要に応じてパンチ生検を行う．コルポスコピーで不明瞭な例では腟壁浸潤の下方境界を決めるのにはシラーテストを行い，ヨード陰性部から試験切除を行う．

頸管内掻爬の適応：①子宮腟部擦過細胞診で異型細胞を認めるが，コルポスコピーでSCJ（squamo-columnal junction：扁平・腺上皮接合部）の確認できない，いわゆるUCF（Unsatisfactory Colposcopic Findings：コルポスコピー不適格）の場合．②頸管内掻爬は頸部腺癌発見のためにルーチーンで行われることもある．

円錐切除の適応：円錐切除術は合併症や患者の負担も少なからずあるため，その適応を充分認識して行うべき検査である．円錐切除の適応となるのは①細胞診断と組織診断の不一致例，②コルポスコピー不適格症例，③子宮頸管内掻爬で悪性細胞陽性，④微小浸潤癌を疑う症例，⑤浸潤癌の診断に疑問である症例である．但し，組織診と細胞診の結果が異なる場合であっても，細胞診でASCUS(atypical cell of undetermined significance)やmild dysplasia（low-grade SIL）の細胞のみの出現の場合には確定診断のために円錐切除は必要なく，コルポスコピーや頸管内擦過組織診で診断し経過観察が適当と考えられる．一般に円錐切除を乱用することは厳に戒めなければならない．特に，1次検診施設やコルポスコピーの設置されていない施設では，速やかに然るべき2次検診病院あるいは専門病院に紹介し，正確な診断とそれに基づく治療を受けるようにすべきである．

方　法

1）狙い組織検査にはパンチバイオプシー（生検）用の試験的切除鉗子を用いる．場合により尖型メスを用いてもよい．切除組織片はただちに10%ホルマリン瓶に入れる．切除部位が小さいときはほとんどの場合自然止血する．綿球で数分間圧迫するのもよい．腟内タンポンあるいはガーゼなど挿入し，帰宅後患者自身で抜去するよう指示するのもよい．極まれに止血困難で縫合処置が必要なときもある．患者には月経と同等量以上の出血があるときにはいつでも来院するよう指示することも大切である．

NII-Electronic Library Service

Japan Society of Obstetrics and Gynecology

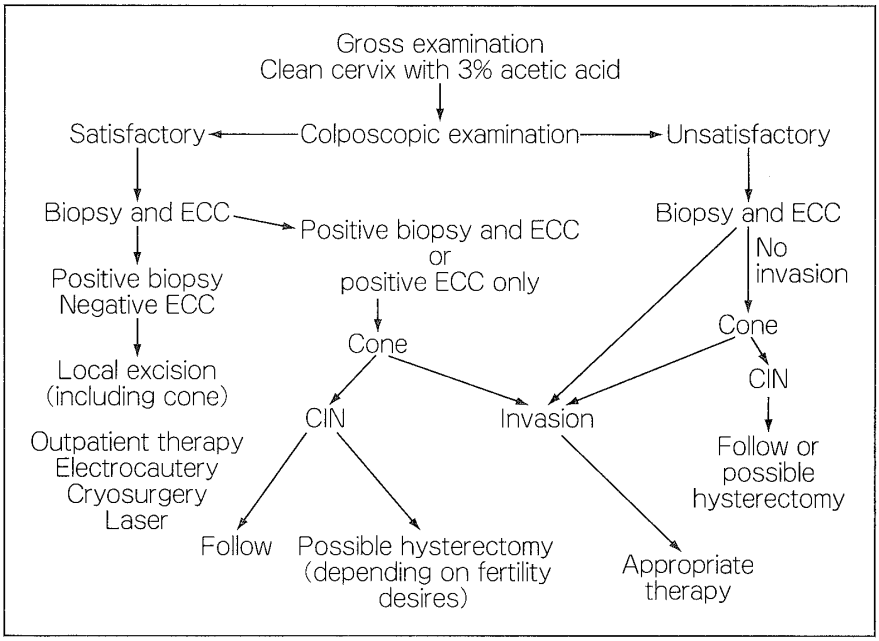

（図１）子宮腟部擦過細胞診異常者の取り扱いのフローチャート
（参考文献5）
Biopsy：狙い生検（組織診）
ECC：子宮頸管内掻爬
Cone：円錐切除

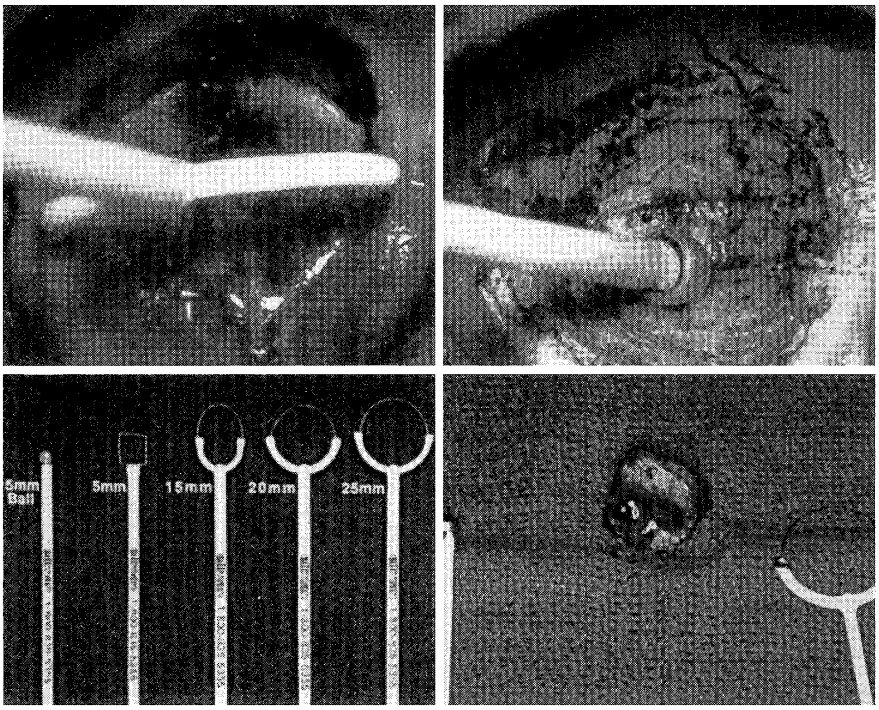

（図２）LEEP 法の実際と端子（ループ電極及びボール電極）

NII-Electronic Library Service

Japan Society of Obstetrics and Gynecology

2）頸管内掻爬には試験的キューレットを用いる．良性の場合には組織片は採取しにくい．悪性の場合は比較的容易である．組織片はピンセットで摘み直接瓶に入れるが，生理食塩水の入ったシャーレに浮かべた後に組織片のみをピンセットで摘み検体瓶に入れるのもよい．ほとんど組織が採れない場合はスライドガラス上に伸ばし細胞診として検体を提出することもよい．その際には提出票にその由を記入する．

3）円錐切除にはかつてはコールドナイフを用いて頸部を円錐型に切除した後断端部を前後左右の子宮腟部壁と縫合する術式（Strumdorf 術式）が行われた．その後，切除断面をカトグットで連続縫合する方法やレイザーによる切除後またはコールドナイフ切除後断端面をオキシセルガーゼの充塡のみで終了する術式が行われた．最近では，多くの施設で LEEP（Loop electrosurgical excision procedure）が行われている（図2）．本法は基本的には外来診療で行える大変簡便な検査法で，患者の負担も少ない利点がある．

LEEP 法の手技：あらかじめ3～5％酢酸塗布後コルポスコープで異型移行帯の位置を確認する．あるいは，ルゴール液を塗布して移行帯を明確にしておく．切除部位の局所麻酔はエピネフリン添加1％キシロカインを切除部位に深さ数 mm，頸管3時，9時の頸管周囲間質部の深さ10mm 程度まで注入する．次いで，ループ電極を用いて混合モードで，3時，9時の水平切除かあるいは12時，6時の垂直切除を行う．切除部位や電極は生理食塩水で湿らすと切除が容易である．数片に分けて切除すると組織が高周波電流により焼け，あるいは上皮が剥離し診断が困難な場合がある．したがって，大きく，多くとも2回程度で病変がすべて切除できるよう端子を進めることが肝要である．切除後の止血処理はボール電極を用いて切除断端面を凝固させる．電極は組織に押し付けないようにすると止血が容易である．最後に，切除面にパウダー状の抗生物質を塗り，オキシセルガーゼを充塡し，綿ガーゼを腟内に充塡する．3日目にガーゼのみ抜去する．

円錐切除の合併症：①術後の出血．約10％の症例において2～3日目や1週後に発生することが多い．②頸管癒着による子宮血腫や子宮瘤膿腫．治療的円錐切除を含めると約4％に発生するとされる．③頸管粘液減少による不妊．④頸部組織の希薄化（頸管無力症）による流早産など，が挙げられる．組織診断のための円錐切除では切除範囲が狭小化される傾向があるため，頻度は治療のための円錐切除より低いと考えられる．⑤円錐切除後1～2週に追加的に子宮摘出手術を行う場合には，子宮頸部傍結合織が炎症のため血管怒張などがあり手術操作に伴う出血が増えることがある．

円錐切除の禁忌：①肉眼的に明らかな癌においては組織型や分化度を知るためにパンチ生検を行うが，円錐切除はむしろ禁忌である．②強度の炎症所見を伴う感染症の場合，治療後に施行する．急性炎症期には出血の頻度が増すとされる．③妊娠中は原則として行わない．但し，微小浸潤癌を疑う場合や浸潤癌の鑑別が必要な場合はこの限りではない．できるだけ妊娠中期が望ましい．この場合破水に注意する必要がある．頸管深く切除することは避ける．

診　断

日本産科婦人科学会の子宮頸癌取扱い規約（1987年）は WHO 組織分類に準拠している．詳細は病理学の教科書や“子宮頸癌取扱い規約”を参照されたい．

(2) 子宮内膜組織診

適　応

内膜癌のスクリーニングには日本では内膜細胞診が行われる．この対象者は，最近6カ月以内に不正出血を訴えたことのある者で，50歳以上，または閉経後，あるいは未産

NII-Electronic Library Service

Japan Society of Obstetrics and Gynecology

婦であって月経不規則の者である．さらに，次のような患者は内膜組織診の適応となる．①内膜細胞診で疑陽性あるいは陽性の患者．②腟細胞診に内膜細胞が出現する閉経後の患者．6%に内膜癌，13%に増殖症が発見されたと報告されている．特に異型細胞が出現した場合には25%に癌が発見されている．③閉経後出血のある患者．④閉経後子宮瘤膿腫を持つ患者．⑤不正性器出血のある閉経前後の患者．⑥エストロゲン単独のホルモン補充療法の患者．⑦タモキシフェン（SERM：selective estrogen receptor modifier）服用患者．⑧多嚢胞性卵巣などで排卵障害のある患者．⑨卵巣顆粒膜細胞腫などエストロゲン産生腫瘍を持つ患者．

内膜癌の内膜細胞診での陽性率はおおよそ80%である．逆に，内膜組織診の正診率は組織採取法により異なる．ゾンデ型キューレットによる1回の掻爬による組織診では正診率は低い．内膜癌患者における内膜組織診全般の偽陰性率は約10%といわれている．閉経後の内膜診は組織採取が比較的困難であることから，最近では，経腟超音波を併用して，閉経後内膜厚5mm以上の場合のみ内膜診が必要とする意見もある．正診率を上げるためSonohysterography（SHG）や子宮鏡を組織診に併用する施設もあるが，必要性のコンセンサスは得られていない．

方　法

子宮内膜組織診は最小のキューレットを用いて内膜壁を掻爬し組織片を採取する．子宮内膜掻爬はD&C（dilatation and curettage）と称されるように，頸管拡張を必要とする場合もあるが，閉経前患者で診断のため組織片を得る場合には通常必要ない．外陰部を消毒後，腟鏡をかけ腟内を充分に消毒する．子宮腟部前唇をミュゾー鉗子あるいはゼゴン鉗子にて把持し，子宮を牽引し，あらかじめ双合診にて確かめた方向にゾンデを挿入し，子宮腔の方向，長さ，形状を確認する．経腟超音波でこれらを確かめるとより安全である．あくまで柔らかく保持し無理な挿入は避ける．頸管拡張を必要とする場合には，ヘガール型，日母型頸管拡張器で番号の小さいものから順次挿入して頸管を拡張する．術数時間前よりラミセルを1本挿入しておくのもよい．子宮が強い前屈・後屈している場合は頸管裂傷のリスクが増すので慎重に処置すべきである．頸管拡張が終了すれば，ゾンデで得られた方向に最小のキューレットを挿入し，子宮内膜壁を掻爬する．得られた組織片はただちに10%～20%ホルマリン溶液に移す．

診断のためのひとかき掻爬では採取された組織片に病変部が入らず，誤診につながることもある．したがって，最終診断や治療のためには全面掻爬が必要である．少なくとも，時計回りに0時，3時，6時，9時の4カ所採取する必要がある．

子宮内膜癌の進行期診断のための部位別掻爬のときには，まず頸部壁掻爬を行い，次に子宮体部の掻爬を行う．

外来での内膜組織診では通常麻酔は行わないが，痛みに敏感な人には傍頸部ブロック（paracervical block：子宮頸部周囲間質3時と9時の位置で1cmの深さの部位に1%キシロカイン5mlを注入する）が簡便でよい．全面掻爬には鎮静剤と鎮痛剤による全身麻酔（modified NLA：0.5mg硫酸アトロピン投与後，血管確保し静脈ルートよりペンタジン15mg，次いでセルシン10mgを2回に分けて静注する）を行う場合もある．

内膜組織診の禁忌：①妊娠が疑われる場合　②頸部や子宮内に強い炎症所見を伴う感染があり，上行性感染の危険がある場合　③凝固障害を伴う血液疾患

診　断

子宮内膜組織診は腫瘍性の病変の診断に必要であるのみならず，患者のホルモン環境や炎症性病変の診断にも有用である．詳細は臨床病理学の教科書や“子宮体癌取扱い規約”

NII-Electronic Library Service

Japan Society of Obstetrics and Gynecology

を参照されたい．内膜組織の診断は熟練した病理医でも困難な場合があるので，正しい診断を得るためには臨床データの提供と普段からの病理医とのコミュニケーションが大切である．

《参考文献》

1) 日本産科婦人科学会・日本病理学会・日本放射線学会編．子宮頸癌取扱い規約．東京：金原出版，1997
2) 日本産科婦人科学会・日本病理学会・子宮体癌取扱い規約．東京：金原出版，1997
3) WHO 編．Histological typing of female genital tract tumours. 1994
4) 日本母性保護医産婦人科医会．子宮がん検診の手引き．平成9年11月
5) DiSaia PJ, Creasman WT. Clinical Gynecologic Oncology. Mosby 1997

〈井上　正樹*〉

*Masaki INOUE
*Department of Obstetrics and Gynecology, School of Medicine, Kanazawa University, Kanazawa

Key words : Colposcopy directed punchy biopsy・LEEP・Cone biopsy・Endocervical curettage・Endometrial curettage

NII-Electronic Library Service