Japan Society of Obstetrics and Gynecology

症例・プライマリー・ケア(救急)

Case Study and Primary Care Medicine

産後出血

Postpartum Hemorrhage

産後出血

産後出血とは分娩第3期以降の出血である．弛緩出血と頸管裂傷は産後出血をきたす重要疾患であるが，そのほとんどは分娩後早期に分娩室で発見されるので，分娩時出血に含めるのが実際的である．本稿では，産後出血を，一般病床帰室後に発症・発見される出血ととらえ，それをきたす疾患について記載していく．産婦も医師も緊張から解放された時期の出血であり，救急対応が特に求められる．

症例

現病歴：30歳女性．3年前に骨盤位で予定帝王切開分娩した．今回は2回目の分娩である．妊娠39週2日で自然陣痛発来し，約8時間後に吸引分娩による経腟分娩となった(VBAC成功)．右正中側会陰切開が行われた．出血量は410mℓであった．分娩台上で2時間観察され，一般病室へ帰室した．帰室1時間後から外陰の疼痛を訴えたが，自制範囲内であった．さらにその1時間後，痛みが増強し，また，便意を訴えた．「便がしたい感じがするが，出ない」との訴えである．30分後にやや多量の鮮血色の出血を訴えた．

理学的所見：鮮血色の性器出血を認める．外陰部左側が腫脹している(写真1)．腟鏡診では腟の左側壁に腫瘤を認め，この腫瘤は腟内腔へ突出しており(写真2)，外陰腟血腫と診断された．血腫の表面が一部破綻しており，ここから鮮血色の出血が認められる．この血腫に邪魔されて子宮頸部は観察できない．内診では，この血腫を触れ，血腫の向こう側にかろうじて子宮口を触知する．子宮口周辺に腫瘤は触れない．内診では子宮体部が触知でき，子宮収縮は良好である．

検査所見：ヘモグロビン値6.5g/dℓ，血小板16×10⁴/μℓ.DICを示すデータはない．経腹超音波では，腟の側方に径7cm内外のsonolucentの腫瘤がある．子宮体部が明瞭に描出され，胎盤遺残は認められない．前回帝王切開部の菲薄化はなく，腹腔内出血も認められない．

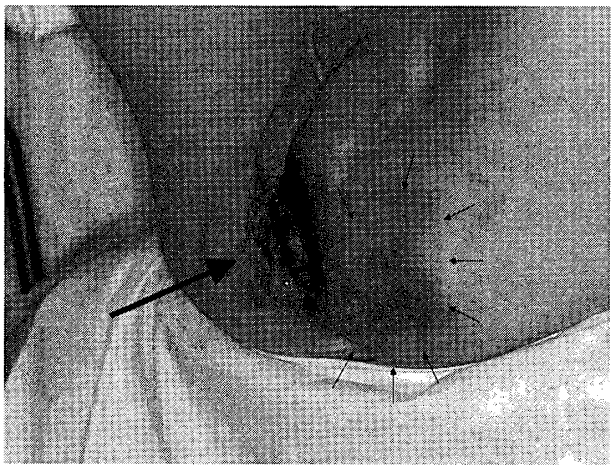

(写真1) 外陰腟血腫．外陰左側に大きな腫瘤を認める(矢印で囲った部分)．外陰血腫である．血腫は緊満しており，血腫直下への血液浸潤が透見される．会陰切開(長矢印)は血腫と逆側の右側に入れられている．

NII-Electronic Library Service

Japan Society of Obstetrics and Gynecology

診断の手順

分娩後出血をきたす疾患は4つある．1)子宮内反症，2)子宮破裂，3)癒着胎盤と胎盤遺残，そして4)腟外陰血腫，である．弛緩出血と頸管裂傷は，ふつう分娩直後あるいは2時間以内(分娩第4期)に発見される．弛緩出血は重要疾患であり，本疾患は産後出血の鑑別疾患として念頭に置く必要がある．したがって，臨床実地では上記4疾患プラス2疾患(弛緩出血と頸管裂傷)の6つの疾患を系統的に鑑別しなければならない．また，本例のように診断が比較的容易な場合も，他疾患の合併を鑑別診断する必要がある．

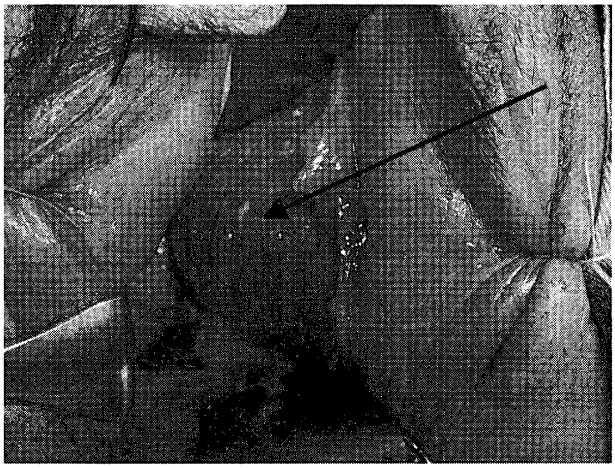

(写真2) 腟を展開して腟血腫を見たところ．腟内腔に突出する血腫を認める(矢印)．血腫に邪魔されて子宮頸部は視認できない．

1. 病歴

ポイント

- 吸引・鉗子分娩ではないか？難産ではないか？あるいは墜落分娩ではないか？：腟外陰血腫は難産や吸引・鉗子分娩例に多い．墜落産など，下部産道が急速に伸展された場合にも発症しやすいとされる．
- 会陰切開は行われているか？どちら側か？：会陰切開とは無関係に腟外陰血腫は発生し得る．会陰切開側にできることもあれば，逆側にできることもある．したがって会陰切開の有無は血腫の診断には役立たない．しかしながら，患者や家族は本疾患発生時にこれがmal-practiceによるものだと誤解することがある．本疾患が不適切な会陰切開・縫合に起因するものではない，と説明する必要がある．
- 便意：血腫の位置が後方(背側；直腸側)だと直腸刺激症状を訴える．
- 尿閉：血腫が尿道や膀胱方向へ進展する場合には尿閉を訴える．
- 性器出血：血腫表面が破綻すると出血する．後述のように早期に発見される血腫は動脈損傷によることが多い．この場合，鮮血(動脈血)色の出血を示す．

本症例

本例では吸引分娩が行われている．会陰切開は右側に入れられており，血腫は左側である．患者さんは「便が出たいが出せない」と訴えている．外陰の強い痛みがあり，少量の出血を認め便意を訴えている．これらは腟血腫を強く疑うべき主要3徴候といえる．本症例の場合，この3徴候がそろっており，腟外陰血腫が強く疑われるが，他の5つの産後出血性疾患を鑑別しなければならない．

2. 理学的所見

ポイント

- 性器出血：鮮血色の出血の有無．

NII-Electronic Library Service

Japan Society of Obstetrics and Gynecology

・外陰部の腫瘤：比較的腫瘤が小さい初期外陰血腫を，産後の外陰腫脹と間違わないように.
・血腫の確認：腟鏡診で腟内へ張り出す血腫を確認.
・子宮内反，弛緩出血などの否定：子宮口に内反子宮を触れないか？また子宮は柔らかくないか(弛緩出血)などをチェックする．子宮体部を触れずに子宮口に柔らかい腫瘤をふれれば子宮内反を疑う．子宮破裂，胎盤遺残，頸管裂傷などは本例のこの時点では鑑別できない.

本症例

腟鏡診で腟血腫が確認された．血腫表面は一部破綻している．このような場合には，腟鏡の先端が血腫をつつき，そこが破れて大出血することがある．後述のように本疾患の場合には手術が必要であり，この際には血腫を切開して出血点を確認し止血する必要がある．しかし，一般病棟ベッド上での腟鏡診で血腫を破り大出血させると対応困難となる．腟血腫を疑う場合の腟鏡操作には細心の注意が必要である.

3. 検査所見

ポイント

・全身状態の把握，ことにヘモグロビン値とDICの有無を把握する.
血腫が泌尿生殖隔膜を超えて後腹膜へ進展した場合には外出血や腟血腫容量から予想される以上の貧血やhypovolemiaを認める.
・画像診断：超音波断層法で腟血腫の全体像を把握する．またCTで後腹膜腔へ血腫が進展していないことを確認しておくのもよい.
・他疾患の否定：前回帝王切開例などでは子宮破裂が隠されていることがある．腹腔内出血の有無を検討する．子宮内反では超音波検査で子宮体部が描出できない．また，分葉に限局した癒着胎盤があり，その一部が部分剥離して出血する例もあり，超音波が診断上有用なことがある．その場合，胎盤状陰影が子宮内にあり，胎盤近傍の子宮壁にはカラードップラーで血流が認められる．典型例では胎盤後面のsonolucent areaが消失して子宮筋層内へ遺残胎盤が入り込む所見が認められる.

本症例

超音波で腟鏡診所見に一致した部位に腫瘤を認める．胎盤遺残所見はなく，また子宮内反を示唆する所見もない．本例はVBACであるが腹腔内出血は認められず，開腹を要するような子宮破裂所見はない.

診断と治療方針

本例は外陰腟血腫である．前回帝王切開であり，子宮破裂も鑑別しなければならない．また，産後出血をきたす疾患すべてを系統的に鑑別する必要がある．本例は，輸血準備下に緊急手術(血腫除去と止血)が行われた.

解説

1. 腟外陰血腫

分娩時の産道伸展により外陰・腟周辺の血管が断裂し，血腫ができる．吸引・鉗子分娩や難産，あるは急速な分娩の進行(墜落産など)が誘因とされるが原因不明例の方がむしろ

NII-Electronic Library Service

Japan Society of Obstetrics and Gynecology

多い．激しい痛みを訴え，出血があり，典型例では便意を訴える．この3症状の組み合わせは大変に特徴的であり，分娩後にこれら症状を訴える場合には必ず本疾患を疑うべきである．分娩後，ことに難産の後など外陰が腫脹することがあるが，外陰血腫はこの産後外陰腫脹とは全く異なる．血腫の場合，皮膚表面が盛り上がり，皮膚のしわがなくなる．多くの場合には血液の皮下浸潤が認められる．また，血腫部分は明確な腫瘤を形成し，触れると激痛を訴える．早急に血腫を手術的に除去して止血する必要がある．

2. 産後出血の鑑別診断

弛緩出血と産道裂傷(子宮頸管裂傷)をまず否定しておく．次に以下3疾患を系統的に鑑別診断する．

1) 子宮内反症

産後出血で気付かれる．子宮体部が外子宮口を超えない場合(不全子宮内反症)と越える場合(完全子宮内反症)とがある．不全子宮内反では，腟鏡診で子宮頸部の奥に暗赤色の腫瘤があり，初心者はこれを胎盤遺残や筋腫分娩と見誤ることがある．万一，胎盤遺残と誤診しこれを産褥アウスした場合，大出血をきたす．内診では子宮体部が触れにくく，超音波で子宮体部が描出できない．子宮体部(内反部)は子宮収縮不全の状態にあり，胎盤剥離面から大出血する．一方，子宮下節や頸管は収縮していることが多く，このため内反部分がこれらに締め付けられてますます内反し，陥頓状態となる(悪循環)．子宮収縮抑制薬(β2刺激薬，硫酸マグネシウム，亜硝酸製剤など)投与下にあるいは全身麻酔下に整復する．整復できなければ開腹して整復する(Huntington手術)．

2) 癒着胎盤の一部剥離

分葉の一部が癒着胎盤となっており，これが分娩後に一部剥離してその剥離面から出血する．超音波で胎盤遺残を認め，これが子宮筋層内へ入り込む所見があれば診断できるが，確定診断は難しい．MRIにより診断できるとの報告が散見される．血管造影によりfeeding arteryを同定し動脈塞栓術を行うのが有効，との報告がある．

3) 子宮破裂

子宮破裂の多くは前回帝王切開例や子宮筋腫核出術既往例(scarred uterus)に起こる．ことに古典的帝王切開(体部縦切開)や逆T字切開の既往例はハイリスクである．しかし，scarred uterusでなくても本疾患は起こり得る．分娩後子宮破裂の場合，腹腔内出血(内出血)を示し性器出血(外出血)は軽度である．超音波検査で腹腔内液体貯留を確認する．CTで体部破裂部位を確認できた症例も経験している．子宮腔内の全周を内診し，破裂部位を同定すべきとの記載もあるが，腹腔内液体貯留があれば躊躇なく開腹した方が良い．開腹し，妊孕性保存の要否を考慮して破裂部位縫合術か子宮全摘術を行う．

3. 外陰腟血腫の手術法(手術のコツ)

数分で止血できるものから数時間の手術が必要となる症例まである．手術するまで，その難易度が予見できないのが本手術の特徴である．ただ一般に，外陰方向，体の外側方向へ張り出すような血腫は破綻血管が体の表面に存在することが多く，手術が比較的容易である．また血腫発生から短時間内に手術された症例の方が手術は容易である．

1) 手術すべきか否か迷うような症例の場合には手術を選択すべきである．本疾患では血腫の圧力により血腫周辺組織は壊死に陥っており，長時間経過後の症例では血腫除去後の再建に難渋する．

2) 手術を決断したら至急手術する．輸血準備と人手が集まり次第早急に手術する．時間がたてば状況は悪くなる．血腫除去後の組織は壊死が激しく，時間の経過とともに出血部位の同定が極めて困難になる．また，出血点が同定できない場合には，集束結紮で止血

NII-Electronic Library Service

Japan Society of Obstetrics and Gynecology

することになるが，この結紮自体が困難となる．

3）輸血を準備する．人手を集める．予想以上の大出血となることがある．出血速度も速い．いったん手術を始めると局所の手術操作に気を取られ全身管理がおろそかになる．人手は大切であり，1人当直などの場合，可能な限り人手を集めるべきである．

4）血腫壁を切開する．外陰血腫では小陰唇に近い腟入口に縦切開を加える．腟粘膜に切開を入れるのは術後の傷が目立たぬように，との配慮である．血腫が腟入口から離れている場合には，血腫の最緊満部の外陰皮膚に切開を入れてもかまわない．腟血腫の場合には血腫で腫脹した腟壁（血腫壁）に切開を入れる．術者の前後方向，すなわち患者の頭尾方向に切開を入れる．腟血腫の場合，血腫が自壊している場合が多い．血腫は鈍的操作で破れることも多いが，再建を考慮してはさみで鋭的に血腫表面を切開する．

5）血腫を除去する．除去は乱暴にせず，できるだけ静かに行う．除去の途上で断裂血管が判明する事も多い．

6）出血点を確認する．ここで吸引（suction）も利用する．腟式手術でも腹式の場合と同様，吸引が極めて有効である．また，head light も使う．多くの場合，動脈性出血を認める．

7）出血点を pinpoint で結紮止血する．出血点が同定できない場合には，おおよその出血部位を同定し，周辺組織もろとも集束結紮する．ただ時間が経過している場合には組織は極めてもろくなっており，完全な止血が困難なこともある．

8）血腫切開壁を縫合する．血腫基底部の表層をすくい，死腔を残さぬようにする．血腫が直腸方向に存在する場合，基底をすくう操作の際に直腸粘膜面に針糸が顔を出すことがある．左第2指を直腸内に置き，直腸をすくわぬように配慮して運針する．直腸粘膜に針がかかった可能性のある場合には躊躇なく抜糸して再縫合する．

9）腟内にガーゼを充塡し圧迫止血する．血腫腔内にガーゼを充塡するのでなく，腟内ガーゼ充塡であることに注意する．

《参考文献》

1. Cunningham FG, Gant NF, Leveno KJ, Gilstrap Ⅲ LC, Hauth JC, Wenstrom KD. Obstetrical hemorrhage. In : Cunningham FG, Gant NF, Leveno KJ, Gilstrap Ⅲ LC, Hauth JC, Wenstrom KD, eds. Williams Obstetrics 21th eds. New York : McGraw Hill, 2001 ; 619—669
2. Benedetti TJ. Obstetric hemorrhage. In : Gabbe SG, Niebyl JR, Simpson JL, eds. Obstetrics, normal and problem pregnancies 4th eds. New York : Churchill Livingstone, 2002 ; 503—538

〈松原　茂樹*〉

*Shigeki MATSUBARA

* *Department of Obstetrics and Gynecology, Jichi Medical School, Tochigi*

Key words : Puerperal hematoma · Inversion of the uterus · Rupture of the uterus · Retained placental fragments · Postpartum hemorrhage

NII-Electronic Library Service