Japan Society of Obstetrics and Gynecology

日本産科婦人科学会雑誌　ACTA OBST GYNAEC JPN Vol. 58, No. 11, pp.1760—1768, 2006（平成18, 11月）

シンポジウム3　子宮頸部初期病変の管理と治療—標準化をめざして

(4) 子宮頸部初期病変に対する新しい診断システムの開発と妊孕能温存治療の適応拡大に関する研究

川崎市立川崎病院婦人科部長
久布白　兼行

Development of a New Diagnostic System for Screening High-risk Patients with Early Cervical Lesions and Study for the Indication for Fecundity-conserving Therapy for Early Stage Cervical Cancer

Kaneyuki KUBUSHIRO
Department of Obstetrics and Gynecology, Kawasaki Municipal Hospital, Kanagawa

Key words: Dysplasia・p16^{INK4a}・Immunohistochemistry・Radical trachelectomy

目　的

子宮頸部初期病変に対するスクリーニングは細胞診で行われているが，異形成患者やヒトパピローマウイルス（HPV）陽性患者で病変が進行する高危険群患者を抽出する方法は確立していない．我々はすでに3,000例を対象として子宮頸部擦過細胞浮遊液（液状検体）から作製したモノレーヤ標本における細胞診の有用性や，この検体を用いてHPV型判定も可能であることを報告し，液状検体を用いた検査は子宮頸部初期病変に対する新しい診断ツールの一つとして役立つことを明らかにした[1]．また，HPVのウイルス遺伝子産物であるE7蛋白質はRb蛋白質の不活化を介してp16^{INK4a}蛋白質（以下p16と略す）の過剰発現を導く[2]ことから，p16は子宮頸部初期病変の新たなマーカーとして期待されている．一方，若年層における子宮頸癌患者が増加していることから，妊孕能温存治療の必要性が高まっているが，Ia 2期以上の早期子宮頸癌や初期腺系病変に対する妊孕能温存治療についてコンセンサスが得られているとは言い難い．そこで本研究では，子宮頸部初期病変の高危険群患者を抽出するための新しい診断システムの開発ならびに妊孕能温存治療の標準化を目指して以下の2点を検討した．(1) 子宮頸部異形成の高危険群患者を抽出するため，p16の過剰発現と異形成の経過およびHPV感染の関連について解析した．(2) 早期子宮頸癌や初期腺系病変に対する妊孕能温存手術の適応について検討した．

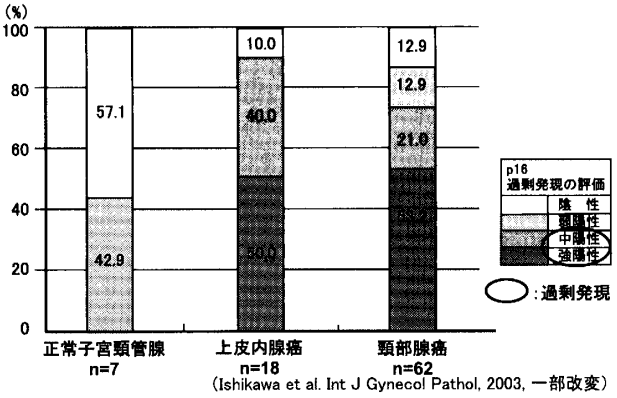

図1　腺系病変におけるp16過剰発現頻度

方　法

(1) 子宮頸部初期病変の高危険群患者を抽出するための新しい診断システムの開発

① p16過剰発現と異形成の経過に関する検討

我々はすでに子宮頸部扁平上皮病変において，良性異型ではp16過剰発現はみられないのに対し，軽度異形成，中等度異形成，高度異形成と病変の進行に伴ってp16過剰発現の頻度は増加することを明らかにした[3]．さらに腺系病変においても上皮内腺癌，頸部腺

NII-Electronic Library Service

Japan Society of Obstetrics and Gynecology

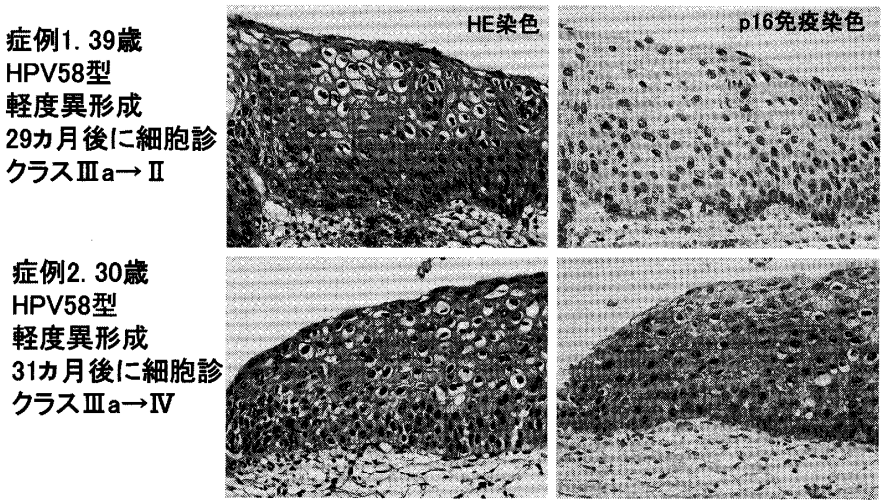

図2 p16の発現と細胞診異常の経過



図3 p16免疫組織化学の評価法

癌においてp16過剰発現が認められることを明らかにした(図1)[4]．そこで本研究では，p16過剰発現とHPVの型，および異形成の経過の関連について検討した．P16に対するモノクローナル抗体を用いた免疫組織化学を行ったところ，図2に示すように軽度異形成で同じHPV58型が検出され細胞診異常の経過が異なった症例においてp16発現が異なる症例があったことから，後方視的に以下の検討を行うことにした．

対象は1999年1月から2005年12月までに慶應義塾大学病院ならびに東京都予防医学協会で初診時に子宮頸部細胞診断クラスⅢaが認められた76症例で，その内訳は軽度異形成64例，中等度異形成12例である．なお，これらの症例は筑波大学吉川教授を班長とする文部科学省班研究に登録された症例で，HPVの型判定ならびに病理組織診断は班研究にて行われた．なお，HPVの型判定はPCR-RFLP法で行った．p16過剰発現の免疫組織化学的検索は抗p16蛋白質モノクローナル抗体クローンE6H4，およびCINtec™p16 ink4aHistology kit(DAKO Japan)を用いて行った．p16免疫組織化学の評価は染色頻度と染色強度を4段階に分類し，その組み合わせで中陽性と強陽性を過剰発現とした(図3)．

軽度・中等度異形成において細胞診異常とHPVの型およびp16過剰発現の有無との相関をKaplan-

NII-Electronic Library Service

Japan Society of Obstetrics and Gynecology

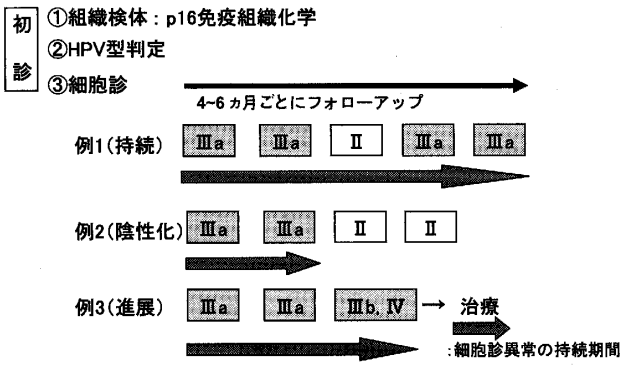

図4 方法

Meier法で検討し，Log-rank法にて検定した．初診時に細胞診判定にてクラスⅢaであった症例に同時に採取した組織検体を用いてp16免疫組織化学とHPV型判定を行い，以後4～6カ月ごとに細胞診によるフォローアップを行った．細胞診異常が持続した期間の測り方は図4に示すとおりで，観察期間中，細胞診異常を最後に認めた期日までとした．例えば例1のように一度クラスⅡになってもその後の細胞診がクラスⅢaの場合，持続例とし最後のⅢaを認めた日までを細胞診異常持続期間とした．また例2のようにクラスⅡとなり，その後細胞診でクラスⅢaが認められなかった場合，すなわち陰性化した場合，クラスⅡが認められた直前にⅢaが認められた日までを細胞診異常持続期間とした．また例3のように進展した場合，クラスⅢb, Ⅳへ進行した時までの期間を細胞診異常持続期間とした．

② p16の細胞診への応用

p16過剰発現に関する検索が細胞診に応用可能か，免疫細胞化学的検索を行い，また免疫細胞化学が腺癌の補助診断に有用か，検討した．p16免疫細胞化学の対象は慶應義塾大学病院を受診した軽度異形成25例，中等度異形成26例，高度異形成24例，上皮内癌9例，扁平上皮癌11例，腺癌20例，および良性123例である．液状検体より塗抹標本を作製し，免疫細胞化学はCINteccytology kit(Dako Japan)を用い，抗p16蛋白質モノクローナル抗体(Dako Japan)にて行った．免疫細胞化学の判定はp16陽性細胞数をカウントし，p16発現の染色強度の判定は，細胞質・核の両者が強く染色されるものを3+，核と細胞質が染色されるが細胞質の染色が3+より弱いものを2+，2+より弱く染色されるものを1+とした．

(2) 子宮頸部初期病変に対する妊孕能温存治療の検討

① 早期子宮頸癌に対するabdominal radical trachelectomy(腹式広汎性子宮頸部摘出術)

Ia～Ib期に対する子宮温存の術式として骨盤リンパ節郭清を含めた手術，radical trachelectomyはDargent et al.[5]によって腟式子宮頸部摘出術に腹腔鏡下手術による骨盤リンパ節郭清を組み合わせた術式が報告され，その後国外を中心に行われてきた．我々は本術式のなかでSmith et al.[6]によって報告され，基靱帯の摘出をPiver typeⅢとしたabdominal radical trachelectomyを採用し，これに基靱帯の切除法や子宮動脈の温存法を改変した慶應変法を確立した．対象は平成14年9月から平成17年11月までに実施した臨床進行期Ia～Ib 1期の29症例である．年齢は26～44歳，組織型は扁平上皮癌23例，腺癌3例であり，3例は広汎子宮全摘術に変更した．当科における本手術の適応は，臨床進行期：Ia2～Ib 1期，腫瘍径が2cmを超えない（ただし，それ以上の腫瘍径であっても外向発育型であれば考慮する），術前の画像検索などで転移が疑われない，組織型は扁平上皮癌を基本とする，本手術のリスクを理解したうえで妊孕能温存の希望が明確である，絶対的な不妊症がない場合に本手術を予定している．そして術中迅速病理検査でリンパ節転移が陽性あるいは切除断端が陽性の場合，標準術式である広汎子宮全摘術に変更した．当院にてインフォームド・コンセントを得た後，本変法を施行しその有用性を検討した．

②初期腺系病変に対する子宮頸部円錐切除術

平成5年1月から平成17年9月までに慶應義塾大学病院ならびに関連病院で治療された上皮内腺癌50症例を対象に病変の局在を検討した．また，50症例のうち円錐切除術のみで経過観察した25症例について臨床経過を後方視的に検討した．

成　績

(1) 子宮頸部初期病変の高危険群患者を抽出するための新しい診断システムの開発

①p16過剰発現と異形成の経過に関する検討

本研究では，HPVの型はChan et al.[7]によるHPVのグループ分けに基づいてA9とそれ以外のものに分けて検討した．その結果，A9に属するHPV16型をはじめとする7つの型(16, 31, 33, 35, 52, 58, 67)は46例，A9以外に属するその他の型(18, 39, 42, 51, 56)は

NII-Electronic Library Service

Japan Society of Obstetrics and Gynecology

表1　本研究におけるHPV型判定の分類と結果

	HPVのグループ分け			
	A9	A9以外		
HPVの型	16関連型 16,31,33,35,52,58,67	その他の型 18,39,42,51,56	型不明	陰性
症例数	46	22	4	4

（HPVのグループ分けはChan S-Y et al, J Virol, 1995[7]による）

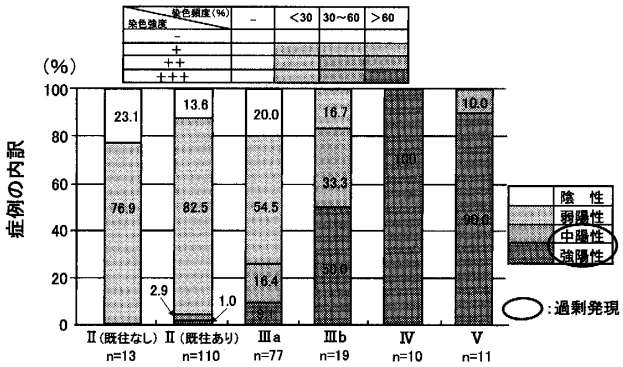

図5　細胞診クラス分類とp16免疫細胞化学

22例，型不明は4例，HPVが検出されなかった陰性例は4例であった(表1)．なお，本研究ではA9グループに属するHPVは16関連型とした．

HPVの型と細胞診異常の持続期間を検討した結果，初診時から約40カ月後にHPV16関連型が検出された症例は，そのうち約60%の症例が細胞診異常を持続したのに対し，その他の型では10%まで減少した．したがって，HPV16関連型の症例においては，p16過剰発現がみられる症例はみられない症例に比べ細胞診異常が持続する症例が多いことが判明した．

つぎにp16過剰発現を認めた症例と認めない症例で細胞診異常の持続期間を比較すると，初診時より40カ月を過ぎた時点でp16過剰発現を示す症例ではほぼ半数の症例が細胞診異常を持続したのに対し，p16過剰発現を示さない症例では細胞診異常を示す症例はほぼ30%まで減少した．したがって，p16過剰発現を認める症例は認めない症例に比べ細胞診異常を持続する症例が多いことが示唆された．

そこでさらにHPVの型別にp16過剰発現と細胞診異常の関連を検討した．HPV16関連型が検出された症例についてp16過剰発現と細胞診異常の持続期間について検討した結果，初診時から40カ月後にp16過剰発現を認める症例はほぼ70%の症例が細胞診異常を持続したのに対し，過剰発現を認めない症例は初診から30カ月後に細胞診異常を持続した症例は40%まで減少した．したがって，同じHPV16関連型の症例であっても，p16過剰発現がみられる症例はみられない症例に比べ細胞診異常を持続する症例が多いことが示唆された．近年，若年の子宮頸部異形成患者が増加している[8]ことから，p16過剰発現を認める群と認めない群の両群間で年齢の偏りがないか，検討した．その結果，今回p16過剰発現を認める群と認めない群で年齢の偏りはみられなかった．

一方，HPV16関連型以外の型が検出された症例では，初診時から40カ月後にp16過剰発現を認めた症例は全例が細胞診は陰性化し，過剰発現を認めない症例も細胞診異常が持続した症例は約10%まで減少した．したがって，HPV16関連型以外の型が検出される症例は，p16過剰発現の有無によって細胞診異常の持続期間に差はないと考えられた．

② p16の細胞診への応用

子宮頸部扁平上皮系病変におけるp16免疫細胞化学の結果について，染色頻度と強度はそれぞれ4段階に分類し，その組み合わせで中陽性と強陽性を過剰発現とした．細胞診クラス分類別に検討したところ，クラスⅡで既往歴なしの症例で76.9%に弱陽性がみられたが，この多くは正常の扁平上皮細胞であった．クラスⅡでレーザー治療などの既往歴がある症例では，3.9%にp16過剰発現がみられた．p16過剰発現の頻度はクラスⅢa：25.5%，クラスⅢb：83.3%，とクラスが進むに伴って増加し，クラスⅣ，Ⅴでは全症例が過剰発現を示した(図5)．

また，子宮頸部の各種病変別にp16免疫細胞化学について検討した．p16過剰発現の頻度は軽度異形成：16%，中等度異形成：34.7%，高度異形成：62.5%，上皮内癌：77.8%と病変の進行に伴って増加した．また，扁平上皮癌に限らず腺癌においても全症例がp16過剰発現を示した(図6)．

(2) 子宮頸部初期病変に対する妊孕能温存治療の検討

①早期子宮頸癌に対するabdominal radical trachelectomy(腹式広汎性子宮頸部摘出術)

図7に本手術を予定した29症例の臨床経過を示

NII-Electronic Library Service

Japan Society of Obstetrics and Gynecology

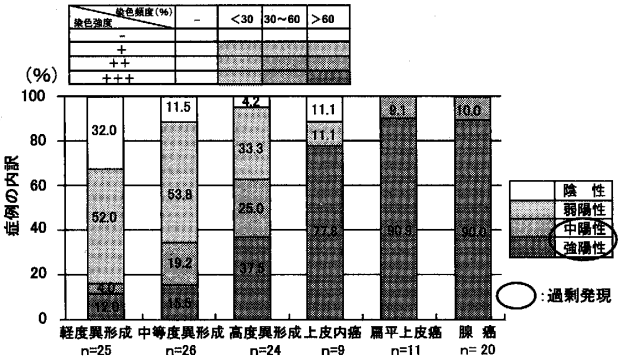

図6 病理組織診断とp16免疫細胞化学

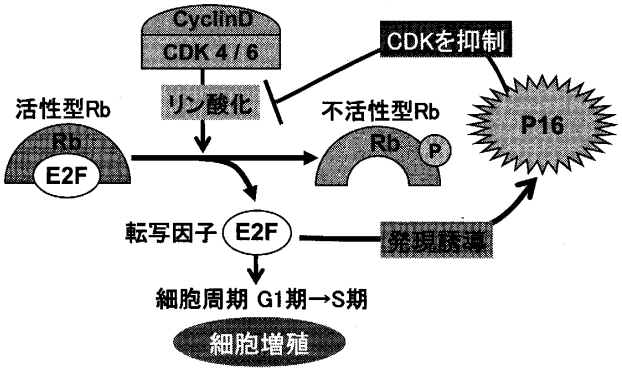

図8(a) 細胞周期におけるp16の役割

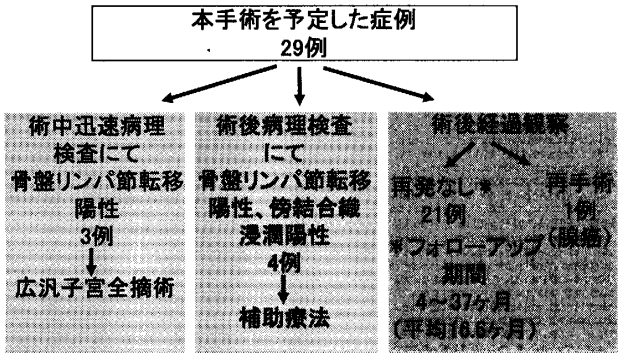

図7 Abdominal radical trachelectomy対象症例の臨床経過

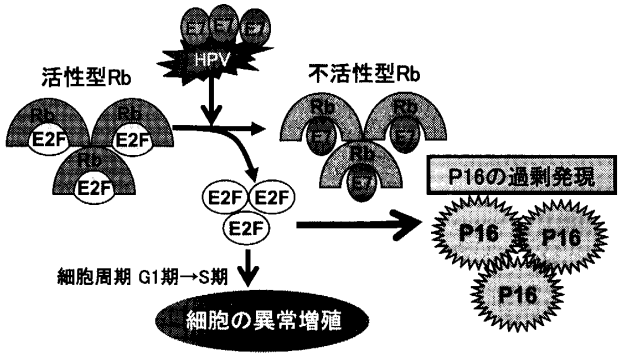

図8(b) 子宮頸部腫瘍におけるp16過剰発現

す. 29例のうち術中迅速病理検査でリンパ節転移が陽性であった3例は広汎子宮全摘術を施行した. 術後リンパ節転移陽性あるいは傍結合組織浸潤を認めた4例に対して補助療法を実施した. 22例は術後経過観察し, そのうち21例は4~37カ月のフォローアップ期間で再発は認められておらず, 一方腺癌の1例で再手術を行った. また, 33歳扁平上皮癌Ib1期の症例で本手術を施行後妊娠し, 妊娠24週3日にて帝王切開分娩となった.

②初期腺系病変に対する子宮頸部円錐切除術

上皮内腺癌に対して円錐切除術のみで経過観察した25例のうち24例について切除断端は陰性で, 経過観察期間9~81カ月(平均観察期間:37.3カ月)で再発を認めなかった.

考 察

(1) 子宮頸部初期病変の高危険群患者を抽出するための新しい診断システムの開発

近年, 子宮頸部腫瘍のマーカーとしてp16が注目されているが, その発現と異形成の経過との関連について検討した. 図8(a)にp16がRb蛋白質の不活化を介して細胞周期を調節しているメカニズムを示す. 活性型のRb蛋白質は転写因子E2Fと結合することによって細胞周期の回転を抑えているが, サイクリン依存性キナーゼ4/6の複合体がRb蛋白質をリン酸化すると, リン酸化Rb蛋白質は活性を失いE2Fを放出する. フリーになったE2Fは細胞周期をG1期からS期に進め, 細胞増殖が始まる. この際E2Fはp16の発現を誘導すると考えられている[2]. P16はサイクリン依存性キナーゼを抑制する活性を有しており, 間接的にRb蛋白質のリン酸化を抑制している. 子宮頸部腫瘍においては, 図8(b)に示すようにHPVのE7蛋白質が宿主細胞の活性型Rb蛋白質と結合してその機能を抑制し, この活性によりフリーのE2Fが増加する. その結果, 細胞の異常増殖が生じ, 同時にp16が過剰に発現してくると考えられる. この際, Rb蛋白質はE7蛋白質により不活化されているため, 細胞はp16を高発現したまま増殖する. 以上のメカニズムから子宮頸部の腫瘍化の過程でHPVE7蛋白質の活性がRb

NII-Electronic Library Service

Japan Society of Obstetrics and Gynecology

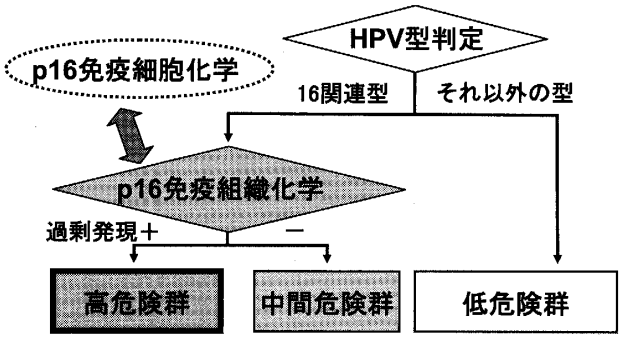

図9　子宮頸部初期病変の高危険群患者を抽出するための新しい診断システム

蛋白質および細胞周期に及ぼす影響をp16の過剰発現として捉えることが可能である．子宮頸部腫瘍においてp16の過剰発現がHPV感染を伴ってみられることが報告されている[9]．我々も子宮頸部扁平上皮癌だけでなく，腺癌や小細胞癌でp16過剰発現がHPV感染を伴っていることを報告してきた[4)10)]．

本研究では，軽度・中等度異形成において細胞診異常が持続した期間とp16過剰発現との関連について検討した．その結果，HPV16関連型陽性症例は陰性症例に比べ細胞診異常が持続する症例が多いことが判明した．また，同じHPV16型陽性症例であっても，p16過剰発現がみられる症例はみられない症例に比べ細胞診異常を持続する症例が多いことが明らかになった．一方，HPV16関連型以外の型が検出された症例では，p16過剰発現の有無によって細胞診異常の持続期間に差は認められなかった．したがって，HPV16関連型およびp16過剰発現は軽度・異形成の病変の存続，進行に関与している可能性が示唆された．同じHPV16関連型が検出された症例において，p16過剰発現の有無で細胞診異常持続期間に差が生じた理由として，HPVがepisomalかintegrationされているかの違いにより，E7蛋白質の活性が異なり，それに伴ってRb蛋白質の不活化の程度が異なった可能性が考えられる．我々は中等度異形成の半数の症例でHPVのintegrationが検出されることを見出している[11]が，今後，HPVのintegrationの有無とp16過剰発現に関する検討が必要であろう．

つぎにp16免疫細胞化学的検討の結果，扁平上皮系病変の進行に伴ってp16過剰発現の頻度は増加し，免疫組織化学と類似した傾向が認められた．また，腺癌では全例がp16過剰発現を示した．したがってp16免疫細胞化学は異形成の経過を推定するうえで有用な検査手技となる可能性が示唆された．また，腺癌では全症例がp16過剰発現を示したことから，腺癌の補助診断に有用と考えられた．

以上の結果から，子宮頸部初期病変の高危険群患者を抽出するための新しい診断システムとして，HPVの型判定とp16免疫組織化学を組み合わせることによってHPV16関連型の症例でp16過剰発現を示すものは高危険群，HPV16関連型の症例でp16過剰発現陰性のものは中間危険群，それ以外の型のHPV陽性症例は低危険群と分類できる可能性が示唆された(図9)．

(2) 子宮頸部初期病変に対する妊孕能温存治療の検討

子宮頸部早期癌に対する新しい妊孕能温存治療として，腹式広汎性子宮頸部摘出術(abdominal radical trachelectomy)について検討した．我々は適応として腫瘍径は2cmを超えない症例，ただし外向発育型は適応として検討し，組織型については扁平上皮癌を基本としている．現在のところ，本手術の適応については確立された基準があるとは言い難い．これまでの国外の報告ではradical trachelectomyの適応のうち約30～40%は腺癌であることから，組織型として腺癌そのものは必ずしも危険因子ではないと考えられる．しかし，腺癌は扁平上皮癌に比べ内頸管側への進展のリスクは高いこと，また今回実施した3症例のうち1例で再手術を必要としたことから，腺癌に関しては症例ごとに適応を決定する必要があると考えている．

つぎに子宮頸部初期腺癌のうち，0期である上皮内腺癌の治療成績について検討した．上皮内腺癌に対する治療の問題点は円錐切除術のみで経過観察可能か，単純子宮全摘術が必要か，ということである．我々は上皮内腺癌に対してレーザー円錐切除術で断端陰性例については経過観察可能であることを示唆してきた[12]が，今回さらに多数例での検討を行った．円錐切除術の検体で切除断端陰性であれば，cold knifeによる円錐切除術は安全であるとする報告がある一方，円錐切除術後の摘出子宮に病変遺残が多いとする報告も見られる．今回の我々の検討では上皮内腺癌50例のうち25例について円錐切除術のみで経過観察したところ，経過観察期間9～81カ月(平均観察期間：37.3カ月)で再発を認めなかった．したがって，上皮内腺癌で円錐切除術の断端陰性例については経過観察が可

NII-Electronic Library Service

Japan Society of Obstetrics and Gynecology

能であることが示唆された.

謝　辞

発表の機会をお与え頂きました学術集会長の新潟大学田中憲一教授，座長の労をおとり下さいました大阪医科大学　植木　實学長，信州大学　小西郁生教授に深く感謝申し上げます．また，今回の研究遂行にあたり，共同研究者として多大なご協力を賜りました，筑波大学大学院人間総合科学研究科機能制御医学専攻婦人周産期医学　吉川裕之教授，沖　明典講師，東京大学医学部産科婦人科学教室　八杉利治講師，癌研究会有明病院レディースセンター婦人科・細胞診断部　平井康夫部長，癌研究会研究所病理部　古田玲子研究員，東京都予防医学協会　長谷川壽彦検査研究センター長，伊藤良彌部長，吉田志緒子技師，東峯婦人クリニック　和田順子副院長，ダコ・ジャパン（株）橋詰薫マネージャー，神原由季マネージャー，慶應義塾大学医学部病理診断部　向井萬起男助教授，亀井香織講師に，またご指導を賜りました栗原操寿名誉教授，野澤志朗名誉教授，吉村泰典教授，青木大輔教授に厚く御礼申し上げます．

共同研究者

慶應義塾大学医学部産婦人科学教室

塚崎克己，進　伸幸，藤井多久磨，牧田和也，福地　剛，鈴木　淳，阪埜浩司，中川博之，玉田　裕，平沢　晃，岩田卓，石川光也，舛本暢也，森定　徹，平尾薫丸，櫻井信行，林　茂徳，桑原佳子，仲村　勝，齋藤深雪，岩崎絵里，村松祐子

聖マリアンナ医科大学産婦人科学教室　鈴木　直，小野晃子

共同研究施設

川崎市立川崎病院産婦人科，けいゆう病院産婦人科，国立病院機構埼玉病院産婦人科，国立病院機構東京医療センター産婦人科，済生会宇都宮病院産婦人科，埼玉社会保険病院産婦人科，立川病院産婦人科，東京歯科大学市川総合病院産婦人科，平塚市民病院産婦人科

文　献

1. *Masumoto N, Fujii T, Ishikawa M, Mukai M, Saito M, Iwata T, Fukuchi T, Kubushiro K, Tsukazaki K, Nozawa S*. Papanicolaou tests and molecular analysis using new fluid-based specimen collection technology in 3000 Japanese women. Br J Cancer 2003 ; 88 : 1883—1888
2. *Khleif SN, Degregori J, Yee CL, Otterson GA, Kaye FJ, Nevins JR, Howley PM*. Inhibition of cyclinD-CDK4/CDK6 activity is associated with an E2F-mediated induction of cyclin kinase inhibitor activity. Proc Natl Acad Sci USA 1996 ; 93 : 4350—4354
3. *Ishikawa M, Fujii T, Saito M, Nindl I, Ono A, Kubushiro K, Tsukazaki K, Mukai M, Nozawa S*. Overexpression of $p16^{INK4a}$ as an indicator for human papillomavirus oncogenic activity in cervical squamous neoplasia. Int J Gynecol Cancer 2006 ; 16 : 347—353
4. *Ishikawa M, Fujii T, Masumoto N, Saito M, Mukai M, Nindl I, Ridder R, Fukuchi T, Kubushiro K, Tsukazaki K, Nozawa S*. Correlation of $p16^{INK4a}$ overexpression with human papillomavirus infection in cervical adenocarcinoma. Int J Gynecol Pathol 2003 ; 22 : 378—385
5. *Dargent D, Martin X, Sacchetoni A, Mathevet P*. Laparoscopic vaginal radical trachelectomy : a treatment to preserve the fertility of cervical carcinoma patients. Cancer 2000 ; 88 : 1877—1882
6. *Smith JR, Boyle DCM, Corless DJ, Ungar L, Lawson AD, Del Priore G, McCall JM, Lindsay I, Bridges JE*. Abdominal radical trachelectomy : a new surgical technique for the conservative management of cervical carcinoma. Br J Obstet Gynaecol 1997 ; 104 : 1196—1200
7. *Chan S-Y, Delius H, Halpern AL, Bernard H-U*. Analysis of genomic sequences of 95 papillomavirus types : uniting typing, phylogeny, and taxonomy. J Virol 1995 ; 69 : 3074—3083
8. *Masumoto N, Fujii T, Ishikawa M, Mukai M, Ono A, Iwata T, Kubushiro K, Nozawa S*. Dominant human papillomavirus 16 infection in cervical neoplasia in young Japanese women ; study of 881 outpatients. Gynecol Oncol 2004 ; 94 : 509—514
9. *Sano T, Oyama T, Kashiwabara K, Fukuda T, Nakajima T*. Expression status of p16 protein is associated with human papillomavirus oncogenic potential in cervical and genital lesions. Am J Pathol 1998 ; 153 : 1741—1748
10. *Masumoto N, Fujii T, Ishikawa M, Saito M, Iwata T, Fukuchi T, Susumu N, Mukai M, Kubushiro K, Tsukazki K, Nozawa S*. $p16^{INK4a}$ overexpression and human papillomavirus infection in small cell carcinoma of the uterine cervix. Hum Pathol 2003 ; 34 : 778—783
11. *Fujii T, Masumoto N, Saito M, Hirao N, Niimi S, Mukai M, Ono A, Hayashi S, Kubushiro K, Sakai E, Tsukazaki K, Nozawa S*. Comparison between in situ hybridization and real-time PCR technique as a means of detecting the integrated form of human papillomavirus 16 in cervical neoplasia. Diagn Mol Pathol 2005 ; 14 : 103—108

NII-Electronic Library Service

Japan Society of Obstetrics and Gynecology

12. *Akiba Y, Kubushiro K, Fukuchi T, Fujii T, Tsukazaki K, Mukai M, Nozawa S*. Is laser conization adequate for therapeutic excision of adenocarcinoma *in situ* of the uterine cervix? J Obstet Gynaecol Res 2005 ; 31 : 252—256

Abstract

Objectives

Screening of women for early changes in the uterine cervix is generally carried out by means of cytological examination ; however, to date no procedures have been established to identify high-risk patients with lesions that may further progress among patients with dysplasia or patients positive for human papillomavirus (HPV). Recently it has become recognized that the HPV viral gene product E7 protein induces overexpression of $p16^{INK4a}$ protein via inactivation of Rb protein ; increasing attention is thus being focused on $p16^{INK4a}$ protein as a new marker for early cervical changes. Meanwhile, cervical cancer has been increasingly seen in young women, but there is no consensus on fecundity-conserving therapy for stage Ia2 or more advanced squamous cell carcinomas and adenocarcinomas. Against this background, the present study was performed to develop a new diagnostic system for screening high-risk patients with early cervical lesions and to assess the indication for fecundity-conserving therapy for early stage cervical cancer.

Materials and Methods

(1) Development of a new diagnostic system to screen high-risk patients with early cervical lesions

In a total of 76 patients with mild to moderate dysplasia, HPV typing as well as cytological and immunohistochemical examination using anti-$p16^{INK4a}$ protein monoclonal antibody were performed. Using the Kaplan-Meier method, correlation between the duration of cytodiagnostic abnormalities and HPV type, and correlation between the former and $p16^{INK4a}$ protein overexpression were investigated. To explore the potential applicability of the immunocytochemical detection of $p16^{INK4a}$ protein overexpression to cytological examination, a study was also conducted in 25 patients with mild dysplasia, 26 patients with moderate dysplasia, 24 patients with severe dysplasia, 9 patients with intraepithelial neoplasia, 11 patients with squamous cell carcinoma, 20 patients with adenocarcinoma, and 123 patients with benign neoplasia. In addition, an attempt was made to examine usefulness of the $p16^{INK4a}$ protein immunocytochemical approach in adjunctive diagnosis.

(2) Assessments of fertility-conserving therapy for early stage cervical cancer

Twenty-six patients underwent an abdominal radical trachelectomy for treatment of stage Ia to Ib1 cervical cancer, and they were monitored for postoperative clinical progress. In addition, of 50 patients with adenocarcinoma *in situ*, the clinical progress was reviewed retrospectively in 25 patients who had been followed after treatment with conization of the cervix alone.

Results

(1) Development of a new diagnostic system to screen high-risk patients with early cervical lesions

Persistent cytodiagnostic abnormalities were more frequently noted in patients with evidence of HPV type 16, compared to those positive for other HPV types ($p<0.05$). Of these patients with evidence of HPV type 16, persistent cytodiagnostic abnormalities were more frequently found in those with $p16^{INK4a}$ protein overexpression than in those with no overexpression of this marker protein ($p<0.05$). In the group of patients with evidence of HPV types other than type 16, the duration of cytodiagnostic abnormalities did not significantly vary depending on whether they had $p16^{INK4a}$ protein overexpression or not. The incidence of $p16^{INK4a}$ protein overexpression, demonstrated by immunocytochemical staining for $p16^{INK4a}$ protein, increased with progressing dysplastic changes, i.e., mild dysplasia, 16% ; moderate dysplasia, 34.7% ; severe dysplasia, 62.5% ; and intraepithelial carcinoma, 77.8%. Furthermore, $p16^{INK4a}$ protein overexpression was evident in all patients with adenocarcinoma and those with squamous cell carcinoma.

(2) Assessments of fertility-conserving therapy for early stage cervical cancer

Of 26 patients who underwent an abdominal radical trachelectomy, 4 patients were given adjunctive

NII-Electronic Library Service

Japan Society of Obstetrics and Gynecology

therapy for postoperative lymph node metastases or parametrial involvement. Twenty-two patients were followed postoperatively, of whom 21 patients were noted to be free from recurrence over a follow-up period of 4～37 months (mean : 16.7 months), while a patient having been treated for adenocarcinoma underwent a reoperation. One patient conceived after the surgical treatment and was delivered of an infant by caesarean section at 24 weeks of pregnancy. Of 25 patients who were followed after treatment with conization of the cervix alone, the stamp was negative for dysplasia in 24 patients, and none had recurrence over a follow-up period of 9～81 months (mean : 37.3 months).

Conclusions

The present data show that patients with mild to moderate dysplasias may be classified into the high-risk group, the intermediate-risk group, and the low-risk group, based on results from combined HPV typing and $p16^{INK4a}$ protein immunohistochemical examination. In addition, $p16^{INK4a}$ protein immunocytochemistry may be useful as a testing technique for estimating the progress of dysplasia. It has also been demonstrated that abdominal radical trachelectomy may constitute a choice of fecundity-conserving therapy for stage Ia2 and stage Ib1 squamous cell carcinomas of small tumor diameter. As treatment for adenocarcinoma in situ, patients may be followed post-operation if operated on with conization of the cervix and if the stamp remains negative for dysplasia.

NII-Electronic Library Service