Japan Society of Obstetrics and Gynecology

◇特集：ウロギネコロジー

メッシュを用いた骨盤底再建手術

田附興風会医学研究所北野病院産婦人科
部長　古　山　将　康

ウロギネコロジー

総人口の5人に1人が65歳以上という超高齢社会では，高齢者の行動範囲はますますひろがり，生活の質を下げないSuccessful Agingが重要である．周産期医学，婦人科腫瘍学，生殖内分泌学に加えて女性のライフケアに重点をおく第4の分野であるウロギネコロジーが発達してきた．ウロギネコロジーは女性の骨盤底再建医学を中心に，骨盤底臓器の機能障害の診断と治療を行う．骨盤底臓器には泌尿器系臓器(膀胱，尿道)，生殖臓器(子宮，腟)，下部消化器系臓器(直腸，肛門)があり，それぞれ貯蔵機能とその排出機能という重要な役割を担う．これらの臓器の機能不全は尿失禁，排尿困難，性交障害，便失禁，排便困難，便秘などをきたし，女性のQOLを損なう．対象疾病には尿失禁などの排尿・蓄尿障害，性器脱，排便障害，瘻，外傷，憩室などが含まれる．アジア・オセアニアでも台湾やオーストラリアはウロギネコロジーの先進国であるのに対し，我が国では本分野への取り組みは少し遅れているのが現状である．近年では泌尿器科，下部消化器外科の専門性を包括して女性骨盤底再建医学(Female pelvic medicine and reconstructive surgery)と呼ばれる[1]．ウロギネコロジーでは，骨盤底臓器の機能障害を克服することが治療のゴールであり，摘出手術学のみでは目的を達することができないことに留意する．そのためには泌尿器系，生殖器系，消化器系の解剖学，生理学の理解が必須であり，再建手術は解剖学的復元を目指す．また実際の臨床の場では術後再発をきたすことも多く，より耐久性の高い術式を追求する一方，高齢者が多いので侵襲性は低く，安全性の高い術式が求められる．

骨盤底臓器の解剖学的支持の破綻による骨盤臓器脱

骨盤底臓器(膀胱，子宮，直腸)は骨盤底にしっかり支持固定されるのみならず，排出時には腹圧や排出筋，骨盤底筋の収縮，弛緩によってうまく位置を偏位させることで機能を保つようにできている．骨盤底臓器は筋肉群とそれを被う筋膜のネットワーク，靱帯で互いに関連して支持されている．子宮頸部や後腟円蓋部(腟最深部)は仙骨子宮靱帯・基靱帯複合体で仙骨方向に牽引され(DeLanceyのレベル1)，前腟壁は恥骨頸部筋膜(恥頸筋膜)に，後腟壁は直腸腟筋膜に裏打ちされて骨盤側壁(内骨盤筋膜腱弓)に付着して膀胱，直腸をハンモック状に支持する(DeLanceyのレベル2)．尿道，下部腟管，肛門管は挙筋裂孔，会陰体，泌尿生殖，肛門三角に癒合して支持され禁制を保つ(DeLanceyのレベル3)(図1)[2]．骨盤底筋群の緊張と内骨盤筋膜の子宮頸部，腟上部の支持によって腟，直腸，肛門はほぼ直角に折れ曲がるように支持され，腟を中心とした3つの軸が形成される．解剖学的な骨盤底臓器の支持機構に破綻が生じる

日本産科婦人科学会雑誌　ACTA OBST GYNAEC JPN Vol. 62, No. 4, pp. 967—974, 2010（平成22，4月）

NII-Electronic Library Service

Japan Society of Obstetrics and Gynecology

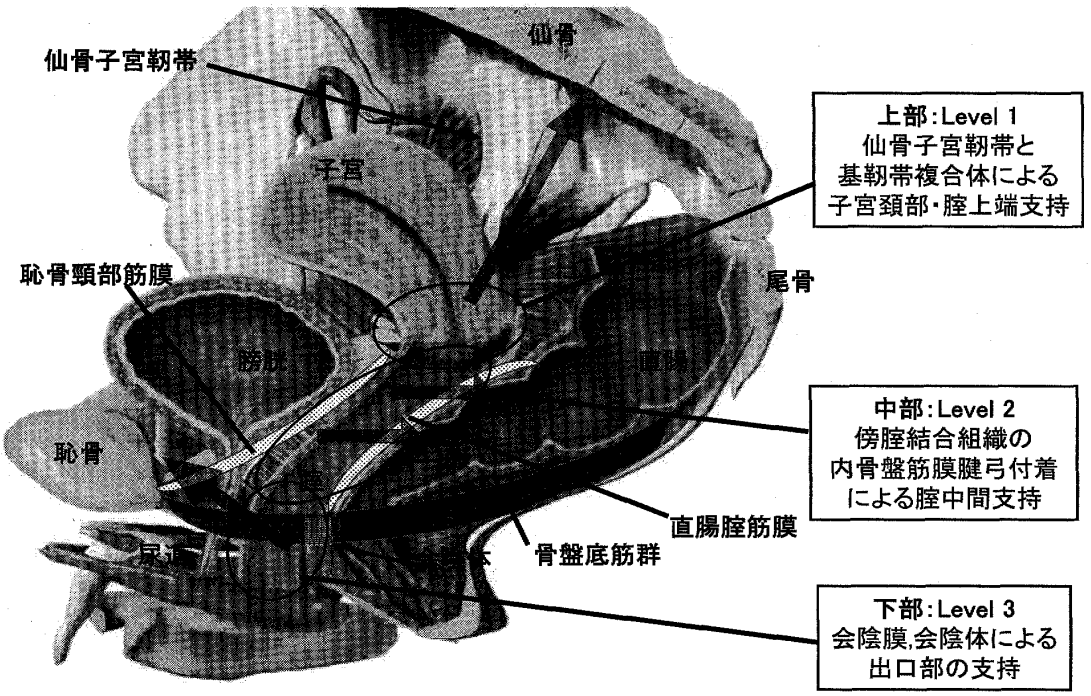

図1 骨盤底臓器の解剖学的支持機構(DeLanceyの3つのレベル)

表1 骨盤臓器脱の分類

レベル	破綻部位	下垂・脱出臓器	骨盤臓器脱
Ⅰ	仙骨子宮靱帯	子宮 ダグラス窩	子宮脱 小腸瘤(ダグラス窩瘤)
Ⅱ	前腟壁(恥頸筋膜)	膀胱	膀胱瘤(偏位型,拡張型)
Ⅱ	後腟壁(直腸腟筋膜)	直腸	直腸瘤
Ⅲ	恥骨尿道靱帯 前腟壁(恥頸筋膜)	膀胱 尿道	低位膀胱瘤 尿道過可動
Ⅲ	会陰体	直腸	低位直腸瘤 会陰体離開

と骨盤底臓器の下垂・脱出が起こる.解剖学的支持組織の中心となるのは仙骨方向に上部腟管を固定する仙骨子宮靱帯,腟管を骨盤側壁に固定する恥頸筋膜と直腸腟筋膜,中部尿道を支持する恥骨尿道靱帯,肛門と外腟口を支持する会陰体であり,腟壁がしっかり支持されることが,膀胱,尿道,子宮,直腸の位置を決定する.過度の腹圧は腟壁の支持の脆弱な部位を圧出し,その部位が支えている骨盤底臓器が腟壁とともに腟内に下垂するのが骨盤底のヘルニア,骨盤臓器脱である.腟の支持破綻の部位からみた骨盤臓器脱の分類を表1に示す.

尿道の解剖学的支持異常と尿失禁(インテグラル理論)

骨盤底臓器の支持破綻は尿禁制機構にも障害を与える.骨盤臓器脱患者の40%以上に下部尿路症状が合併する.腹圧性尿失禁や過活動膀胱の発症メカニズムは骨盤臓器脱と共通しているからである.排尿機能,尿禁制からみた骨盤底臓器支持を一元的に説明できる理論としてインテグラル理論が提唱されている[3].女性の尿道

NII-Electronic Library Service

Japan Society of Obstetrics and Gynecology

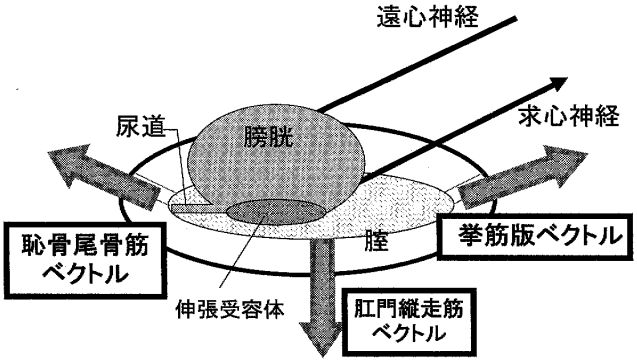

図2　トランポリン構造による膀胱尿道支持(インテグラル理論)

横紋括約筋はそれ自体で突然の腹圧上昇に対して尿禁制を保つことはできない構造となっている．恥頸筋膜がハンモック状に尿道を支え，尿道圧を調節する(図2)．挙筋板は膀胱底，腟，尿道に張力を与え，中部尿道を支える恥骨尿道靱帯とそれに連続する前腟壁を伸展させる．恥骨尾骨筋は尿道をしっかり固定するために腟ハンモックを前方に牽引する．肛門縦走筋は膀胱底と腟を前腟壁の恥骨尿道靱帯付着部を中心に回転させて膀胱尿道移行部で尿道を閉鎖させる．腟(トランポリンの膜)は骨盤(トランポリンのフレーム)から靱帯(トランポリンのバネ)によって牽引される[4]．もし腟や靱帯が脆弱化すると，筋肉は尿道を支える腟を充分に伸展させることができなくなり，伸張受容体は少量の尿貯留で反射を起こす(頻尿，尿意切迫)．したがって，尿禁制の保持には恥骨尿道靱帯，尿道背側の腟ハンモックと恥骨尾骨筋(肛門挙筋)の適切な相補機能が必要となる．骨盤臓器脱の手術で切迫性尿失禁が消失する現象もこの理論で考えると理解しやすい．さらに尿道のコンプライアンス，柔軟度は腹圧時の尿禁制の重要な因子である．手術後の瘢痕や骨盤への放射線の照射などで尿道が固くなっていると，これまで述べたようなさまざまな禁制の機構が尿道を圧縮できず，尿道内腔を閉鎖できない．このような病態を内因性尿道括約筋不全(ISD)と呼び，高齢者に多く観察される[5]．

骨盤臓器脱，尿失禁に対する再建手術

運動療法，薬物療法，腟ペッサリー療法などの保存的な治療で効果がなく，Stage 2以上の骨盤臓器脱や重症の尿道過可動，内尿道括約筋不全による腹圧性尿失禁には骨盤底再建手術を中心とした外科的治療を施行する．ウロギネコロジーの基本的再建手術は腟壁の支持破綻部位を部位特異的に縫合することで修復を行う．これらの手術は骨盤底支持の欠損部位を同定し，部位特異的に修復することを原則としており，合理的な手術である(表2)．レベル1の障害は子宮脱，小腸瘤，高位膀胱瘤をきたす．そのためには上部腟管の支持を修復，補強する術式が必要となる．効果的な経腟的術式にはMcCall改良法(両側仙骨子宮靱帯と腟尖部の固定)[6]，仙棘靱帯固定術(片側もしくは両側)[7]，腸骨尾骨筋筋膜固定術(Inmon法)がある[8)9]．ダグラス窩を閉鎖，補強する術式としてMoschcowitz法やHalban法が併用される[10]．子宮頸部の延長を伴う症例や子宮温存を希望する患者には子宮頸部切断術であるManchester-Fothergill法が行われる．高齢者やハイリスクな患者には腟壁中央閉鎖術(Le-Fort法)や完全腟閉鎖術(腟摘出術)が施行される[11]．膀胱瘤の修復には前腟壁縫縮術が汎用されるが，前腟壁の筋膜縫合術は前述の恥頸筋膜の正中部での支持異常(拡張型膀胱瘤)には効果があるが，側方支持異常(偏位型膀胱瘤)では腟の狭小化，尿道膀胱移行部をさらに偏位させる．側方の支持を修復する術式は経腟的には内骨盤筋膜腱弓と恥頸筋膜の障害部を縫合する傍腟壁形成術を施行する．坐骨棘近傍の腱弓への運針は腟式には困難なため，一般的には腹式もしくは腹腔鏡で施行される．尿道膀胱移行部を挙上する術式にはKelly法，Kennedy法が有効である[12]．近位尿道に支持を与える術式としては恥骨尿道靱帯尿道下縫合術(Nichols法)が効果的である．経腹的には恥骨

NII-Electronic Library Service

Japan Society of Obstetrics and Gynecology

表2 骨盤底再建手術

レベル	診断	腟式		腹式（腹腔鏡）
Ⅰ	子宮脱 （腟断端脱）	子宮全摘出術 McCall 改良法 仙棘靱帯固定術 腸骨尾骨筋膜固定（Inmon） Manchester 術，腟閉鎖術	Tension-free Vaginal Mesh （TVM）	子宮全摘出術 McCall 改良法 腟仙骨固定術（メッシュ利用）
	小腸瘤	ヘルニア嚢切除 McCall 改良法，Mayo 法		Halban，McCall Moschowitz
Ⅱ	膀胱瘤	前腟壁形成術 傍腟壁形成術		傍腟壁形成術
	直腸瘤	後腟壁形成術		
Ⅲ	尿道過可動	Nichols 法 尿道スリング術， 針吊り上げ法	Tension-free Vaginal Tape （TVT）	M-M-K 法 Burch 法 傍腟形成術
	会陰損傷	会陰形成術 肛門挙筋縫合術		

- **炎症に強い**
- **周囲組織に組み込まれる**
- **組織学的に拒絶されにくい**
- **縮まない**
- **適度な弾性**
- **マジックテープの効果**



図3 手術における合成メッシュの必要条件

強度や耐久性は interstices（微小間隙）と micropore（微小孔）の大きさが影響する．50ミクロンの微小孔があればマクロファージが遊走できるので感染に強くなる．

上から Retzius 腔を展開し，傍腟壁形成術，Burch 法（クーパー靱帯を用いて腟壁を挙上），Marshall-Marchetti-Kranz 法（恥骨軟骨を用いて腟壁を挙上）などが有効である[13]．尿道過可動には尿道吊り上げ手術（Stamey 法，Pereyra 法など）や腹直筋膜を紐状に切除してレチウス腔から膀胱尿道移行部に U 字型に尿道スリングを恥骨裏面に固定する方法がなされる．手術法は多岐にわたるが，理学的所見で認められる支持欠損部位は複雑であり，再発をきたすことも多い．再発率は 15～50% にみられる．再発部位の 60% は手術部位の再発であるが，残りは手術部位とは異なる部位の再発（潜在する骨盤底支持異常の顕在化）である．

ヘルニアとしての骨盤臓器脱におけるメッシュの役割

外科領域における鼠径ヘルニア，腹壁ヘルニアの手術はメッシュの開発とともに進化を遂げてきた．近年合成メッシュは，柔らかくかつ強度のある素材が開発されて性器脱の治療においても，メッシュの有効性が徐々に確認されつつある．骨盤底再建手術には強度，耐久性，有効性，汎用性の 4 つの点が重要で，合成メッシュはこの 4 点を十分満足させ得ることが期待できる．反面，人工物であるため感染に弱く，長期の使用による硬化，縮小や異物反応によってびらんや脱出を起こすなどの欠点もある．感染や異物反応を起こしにくいポリプロピレンのモノフィラメント糸を細孔隙の大きさを広くしたメッシュに編むことでメッシュ素材は進化してきた（図 3）[14)15)]．骨盤臓器脱や尿失禁に対してもメッシュの使用は試みられてきた．メッシュを利用した骨盤底再建手術で EBM として確立し

NII-Electronic Library Service

Japan Society of Obstetrics and Gynecology

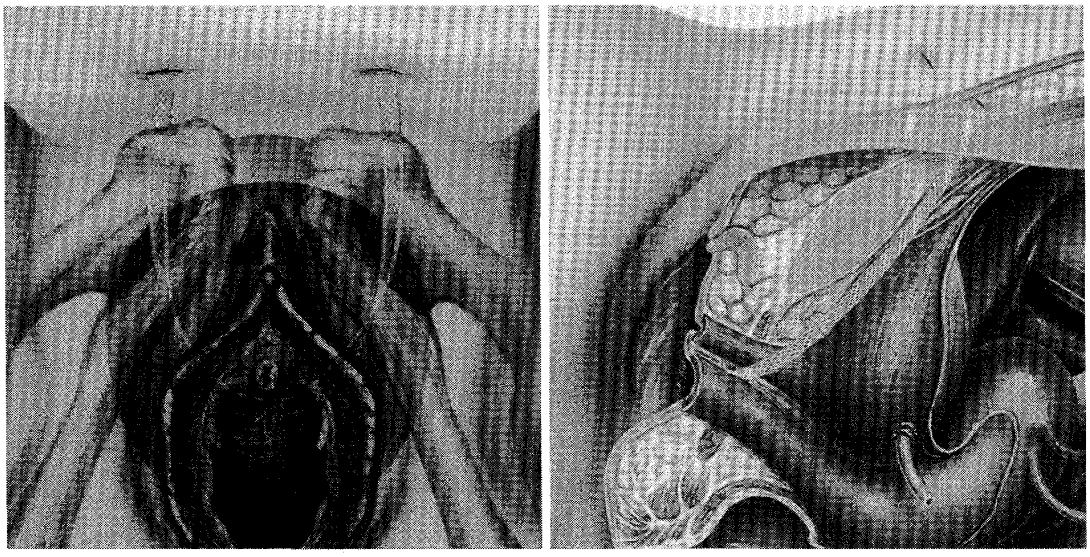

図4　Tension-free Vaginal Tape(TVT)手術
メッシュテープでTension-freeに尿道を支持する方法で，従来のスリングを固定する方法と異なり，尿閉はほとんど見られない．近年ではテープの両端を閉鎖孔で支持するTVT-O式の手術が増加している．

た手術法として，腹式(腹腔鏡)による仙骨腟固定術がある．ソフトメッシュの開発前のやや堅いマーレックスメッシュを上部腟管と第一から第二仙骨全面の骨膜に架橋する方法である．再発率も少なく，子宮摘出後の腟脱に対してはメッシュのびらんも少なく，性交障害がないので非常に優れた方法である[13]．ソフトメッシュの開発で，前述のインテグラル理論に基づいて，中部尿道をTension-freeに支持する尿道スリング手術が開発された(Tension-free Vaginal Tape，TVT手術)．メッシュのベルクロ効果を利用して，スリング材料をどの部位にも固定せず，埋め込むのみで尿道に過度の緊張が加わらない画期的な手術法である．この方法によって排尿障害の無い，有効性の高い尿道支持が得られた．難易度も低く，耐久性も，術後合併症も少ないため，現在では腹圧性尿失禁に対するゴールドスタンダード手術となった[16](図4)．

骨盤底臓器支持機構において腟を裏打ちする恥頸筋膜，直腸腟筋膜は中心的な役割をもつ．この2つの筋膜をメッシュで広く包括的に補強するTension-free Vaginal Mesh(TVM)手術が注目されている．TVM法はフランスの婦人科医で結成されたTVMグループによって報告された．コンセプトは恥頸筋膜と直腸腟筋膜を広くポリプロピレンソフトメッシュのインプラントで置換する術式である(図5)．

TVM手術の術式

脱出する腟と直腸，膀胱の間の結合織を剥離し，Retzius腔，傍直腸部を展開する[17]．Retzius腔は内骨盤筋膜腱弓を恥骨側から坐骨棘まで剥離し，傍直腸部は仙棘靱帯を露出させる．メッシュのアームを貫通させるための皮膚の小切開を加える．穿刺用のニードルは直径5cm程度の強い弯曲をもつものと，弱弯曲の長めのものが必要である(図6)[18]．後腟壁のメッシュアームを誘導する2号ナイロン糸を付けた弱弯ニードルを臀部皮膚切開部から仙棘靱帯の坐骨棘から内側2センチの部位を貫通させて，腟の裏面に誘導して糸を把持する．前腟壁の剥離は両側のレチウス腔を内骨盤筋膜腱弓の恥骨から坐骨棘まで施行する．陰核の高さで閉鎖孔の最内側，腹側の部位と，その部位から1cm側方で，2cm

NII-Electronic Library Service

Japan Society of Obstetrics and Gynecology

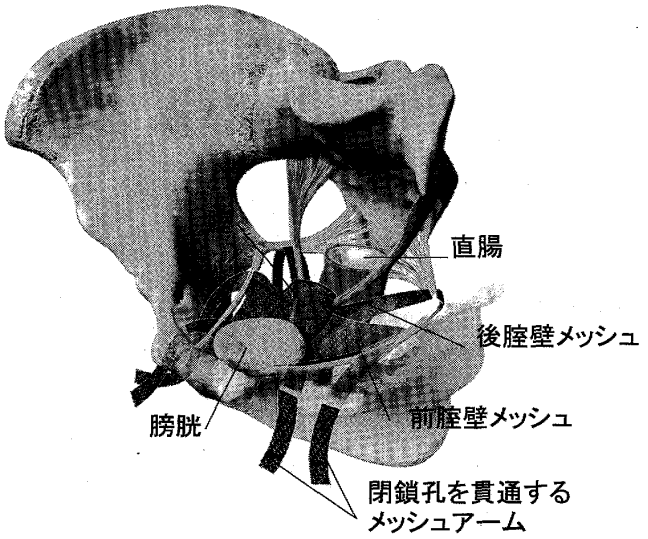

図5 Tension-free Vaginal Mesh 手術のメッシュの位置

広いポリプロピレンソフトメッシュのインプラントを使用し，内骨盤筋膜腱弓と仙棘靭帯を利用して Tension-free(無縫合)で各アームを固定する．前腟壁メッシュのアームは閉鎖孔を通して固定(左右2本ずつ)し，後腟壁メッシュのアームは臀部を通して仙棘靭帯に固定(左右1本ずつ)する．

背側の閉鎖孔の部位を閉鎖孔第二穿刺部位とする．強弯ニードルで閉鎖膜を貫通後，内閉鎖筋を通り，坐骨恥骨枝から腱弓の付着部位から1～2cm 背側の部位に誘導して糸を把持する．2番目のニードルは閉鎖膜を貫通し坐骨恥骨枝をかすめながら，背側に内閉鎖筋外を進めて腱弓の坐骨棘から約1～2cm 恥骨結合側の部位に誘導する．糸はループ状に確保する．腟の長さを計測しメッシュをトリミングする(図7)．6本のアームの端に誘導したループ状の糸をかけて，順に皮膚側から牽引してメッシュアームの段端を皮膚外まで誘導する．メッシュが広がるようにアームを牽引するが，あくまで Tension-free で腟壁に過度の緊張が加わらないようにする．子宮が存在するときは，前腟壁のメッシュの尿道側と子宮頸部前唇を長期吸収糸もしくは非吸収糸で固定する．後腟壁は子宮頸部後唇と会陰体に固定する．子宮摘出後腟脱は6本アームの1枚メッシュを尿道側と会陰体に固定し，腟の最深部は粘膜下トンネルを作り，その裏側にメッシュを通すようにしている．切開した腟壁は吸収糸でトリミングせずに正中縫合する．腟内に十分ガーゼを充填して術を終了する．入院期間は約1週間程度である．メッシュが組織へ固定されるのに約3カ月程度必要とされる．

TVM 手術の問題点と今後の展望

短期成績は再発率3～5%程度と非常に良好で，周術期の合併症はメッシュびらん3%，臓器損傷2%，術後感染症1%程度で重篤なものは認めていない．フランスの TVM 研究グループから報告された684症例の本術式の成績が本学会の英文機関誌 Journal of Obstetrics and Gynaecology Research に Cosson et al.の Review として報告されている[19]．術中の合併症として出血3例，膀胱損傷4例，直腸損傷3例(計9例，1.3%)，術後の合併症として骨盤内の血腫形成が12例，感染が3例，性器瘻が2例(計17症例(2.5%)であり，再手術となったのは9症例であった．短期予後では部分的な下垂の再発が36症例(5.3%)，尿失禁が37症例(5.4%)であった．メッシュ手術における特有の合併症であるメッシュびらんは46症例(6.7%)に出現し，びらん部位の切除が施行されている．子宮摘出が施行された症例では9%，子宮を温存した症例では4%のメッシュびらんの出現頻度であった．全体としては良好な成績であり，TVM 手術は今後臨床の場で汎用される有効な手術になってゆくと考えられる．

長期成績はまだ得られていないので，メッシュ手術施行に際しては十分なインフォームドコンセントが必要である．米国の FDA からのインフォームドコンセントに関するアラートが出ている[20]．メッシュを使用しない上部腟管の仙骨子宮靭帯縫合固定手術の5年間の長期成績では再発率は約15%であり，著者の施設で

NII-Electronic Library Service

Japan Society of Obstetrics and Gynecology

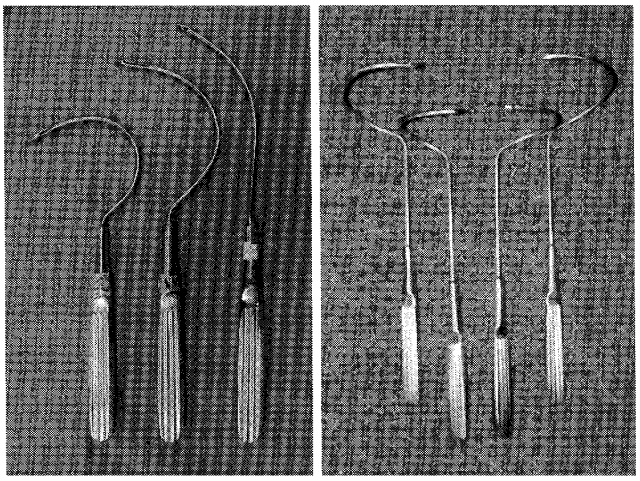

図6　TVM手術で使用するニードルとフック
左：竹山ニードル(弱弯)，島田ニードル(強弯)，
右：スパイラルの閉鎖孔ニードル(古山)

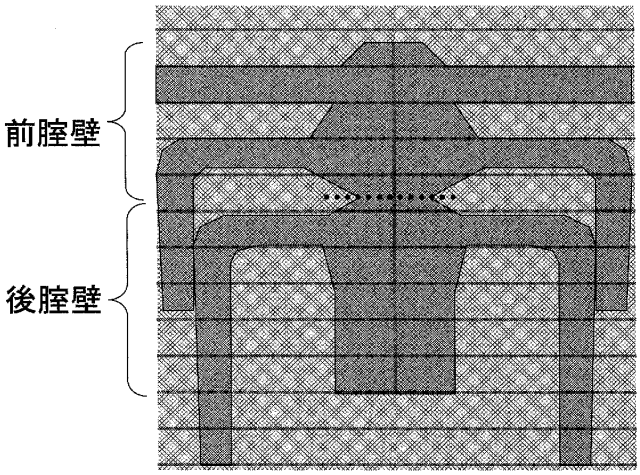

図7　メッシュのトリミング
25センチ×25センチのポリプロピレンソフトメッシュを腟壁のサイズに合わせて6本のアームを付けてトリミングする．

の長期成績も15%と同様であった．メッシュ手術の再発率より劣るが，子宮摘出後は子宮悪性腫瘍の検診も必要でなく，ホルモン補充療法を施行する際にも，性器出血などのストレスの心配もない．TVM手術のこれからの長期成績に期待したい．女性骨盤底医学は超高齢社会の中でますます重要性を増してくると考えられる．産婦人科医はこの分野を中心的にリードしてゆかなくてはならない．性器脱や排尿障害の診断，治療に際しては患者のライフスタイルなどを加味して，適切かつ安全でありQOLを回復させる治療法を提供できるようにしたい．

文　献

1. *Nichols DH.* Surgery for pelvic floor disorders. Surg Clin North Am 1991; 71: 927—946
2. *DeLancey JO.* Anatomic aspects of vaginal eversion after hysterectomy. Am J Obstet Gynecol 1992; 166: 1717—1724; discussion 1724—1718
3. *Petros PE, Ulmsten UI.* An integral theory of female urinary incontinence. Experimental and clinical considerations. Acta Obstet Gynecol Scand Suppl 1990; 153: 7—31
4. *Petros PP, Skilling PM.* Pelvic floor rehabilitation in the female according to the integral theory of female urinary incontinence. First report. Eur J Obstet Gynecol Reprod Biol 2001; 94: 264—269
5. *Gordon D, Groutz A.* Evaluation of female lower urinary tract symptoms: overview and update. Curr Opin Obstet Gynecol 2001; 13: 521—527
6. *McCall M.* Posterior culdeplasty; surgical correction of enterocele during vaginal hysterectomy; a preliminary report. Obstet Gynecol 1957; 10: 595—602
7. *Richter K, Albrich W.* Long-term results following fixation of the vagina on the sacrospinal ligament by the vaginal route(vaginaefixatio sacrospinalis vaginalis). Am J Obstet Gynecol 1981; 141: 811—816
8. *Inmon WB.* Pelvic relaxation and repair including prolapse of vagina following hysterectomy. South Med J 1963; 56: 577—582
9. *Koyama M, Yoshida S, Koyama S, Ogita K, Kimura T, Shimoya K, Murata Y, Nagata I.* Surgical reinforcement of support for the vagina in pelvic organ prolapse: concur-

NII-Electronic Library Service

Japan Society of Obstetrics and Gynecology

rent iliococcygeus fascia colpopexy (Inmon technique). Int Urogynecol J Pelvic Floor Dysfunct 2005; 16: 197—202
10. *Muschowitz AV.* The pathogenesis, anatomy and cure of prolapse of the rectum. Surg Gynecol Obstet 1912; 15: 7
11. *FitzGerald MP, Richter HE, Siddique S, Thompson P, Zyczynski H.* Colpocleisis: a review. Int Urogynecol J Pelvic Floor Dysfunct 2006; 17: 261—271
12. *Kelly HA.* Incontinence of urine in women. Urol Cutan Rev 1913; 1: 291—293
13. *Brubaker L, Cundiff GW, Fine P, Nygaard I, Richter HE, Visco AG, Zyczynski H, Brown MB, Weber AM.* Abdominal sacrocolpopexy with Burch colposuspension to reduce urinary stress incontinence. N Engl J Med 2006; 354: 1557—1566
14. *Amid PK.* Classification of biomaterials and their related complications in abdominal wall hernia surgery. Hernia 1997; 1: 15—21
15. *Cosson M, Debodinance P, Boukerrou M, Chauvet MP, Lobry P, Crepin G, Ego A.* Mechanical properties of synthetic implants used in the repair of prolapse and urinary incontinence in women: which is the ideal material? Int Urogynecol J Pelvic Floor Dysfunct 2003; 14: 169—178; discussion 178
16. *Nilsson CG.* Latest advances in TVT tension-free support for urinary incontinence. Surg Technol Int 2004; 12: 171—176
17. *Berrocal J, Clave H, Cosson M, Debodinance P, Garbin O, Jacquetin B, Rosenthal C, Salet-Lizee D, Villet R.* Conceptual advance in the surgical management of genital prolapse. The TVM technique emergence. J Gynecol Obstet Biol Reprod (Paris) 2004; 33: 577—587
18. *Takeyama M, Koyama M, Murakami G, Nagata I, Tomoe H, Furuya K.* Nerve preservation in tension-free vaginal mesh procedures for pelvic organ prolapse: a cadaveric study using fresh and fixed cadavers. Int Urogynecol J Pelvic Floor Dysfunct 2008; 19: 559—566
19. *Caquant F, Collinet P, Debodinance P, Berrocal J, Garbin O, Rosenthal C, Clave H, Villet R, Jacquetin B, Cosson M.* Safety of Trans Vaginal Mesh procedure: retrospective study of 684 patients. J Obstet Gynaecol Res 2008; 34: 449—456
20. FDA: Serious Complications Associated with Transvaginal Placement of Surgical Mesh in Repair of Pelvic Organ Prolapse and Stress Urinary Incontinence, 2008

Reconstructive Surgery for Pelvic Organ Plolapse with Synthetic Mesh

Masayasu KOYAMA
Kitano Hospital, The Tazuke Kofukai Medical Research Institute, Osaka

Key words : Pelvic organ prolapse・Urogynecology・DeLancey's level・Integral theory・Tension-free Vaginal Mesh
索引語 : 骨盤臓器脱，ウロギネコロジー，DeLancey のレベル，インテグラル理論，TVM 手術

NII-Electronic Library Service