Japan Society of Obstetrics and Gynecology

Ⅱ．産婦人科診察法

1．内診（視診，双合診），直腸診

診察前準備

- 診察の説明
- 排尿をすませる
- 看護師の同席
- 過緊張への配慮

＊十分な診察前の説明を行い、不安感を取り除く配慮が必要
＊膀胱に尿が充満していると、触診や経腟超音波検査での所見が得られにくい
＊あらぬ誤解を与えぬためにも、必ず介助者をつけて診察にあたる

↓

視診

- 下腹部
- 外陰部
- 腟入口部

＊下腹部膨隆の有無
＊陰毛、大小陰唇、処女膜の状態、陰核の大きさ、感染、潰瘍の有無
＊腟口、前庭部の色調、外尿道口、バルトリン腺腫脹の有無

↓

腟鏡診

- 腟壁粘膜
- 帯下の性状
- 子宮腟部の形状
- SCJがみえるか否か

＊あらかじめ体温程度に温めた腟鏡を準備
＊温生食で腟鏡を湿らす（乾燥していると痛がる）
＊腟鏡を左右に回して全周を観察
＊帯下の色、量、粘稠度、臭い
＊子宮頸部の大きさ、扁平円柱上皮境界（SCJ）の状態、腫瘤の有無
＊声をかけながら、急な動作は慎む

NII-Electronic Library Service

Japan Society of Obstetrics and Gynecology

内診

- 手袋の装着
- 内診指を湿らす
- 示指、中指の二指を用いる

＊乾燥していると患者の痛みが強い
＊十分に手を温めておく
＊性交経験のない患者、未産婦、高齢者では腟口が狭く、一指しか挿入できない場合も多い
＊子宮腟部、腟壁、腟円蓋を触診し、弾力性、伸展性、腫瘤、癒着、異物の有無を確認

↓

双合診

- 下腹部腹壁を押さえ、子宮底、卵巣を双手間にはさみ触診

＊通常、子宮は鶏卵大に触知、弾性硬で、可動性がよい。
＊付属器（卵巣、卵管）は正常では触知することは少なく、触れても母指頭大である。

↓

直腸診

- 示指に潤滑剤を塗り肛門より挿入
- 直腸壁、ダグラス窩、子宮後面、子宮傍組織を触診

＊性交経験のない患者や、腟口の狭い患者、また子宮頸癌などの傍組織浸潤の有無や、腫瘍の直腸浸潤、圧迫が疑われる場合
＊直腸診による傍子宮組織の抵抗の有無は、子宮頸癌の病期診断に必要である。



図1　腟鏡診

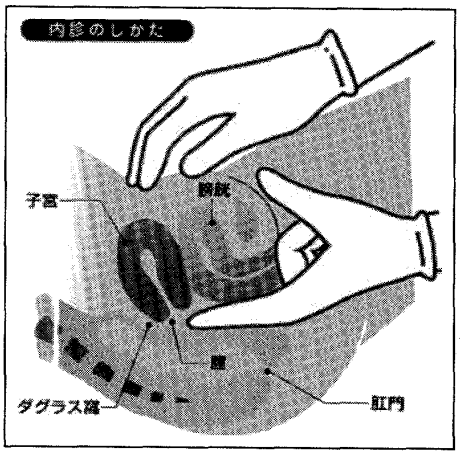

図2　内診・双合診

NII-Electronic Library Service

Japan Society of Obstetrics and Gynecology

診断 1. 担当医 ( )

2. アシスト ( )

視診(肉眼、腟鏡診)所見

外陰 異常所見 なし あり( )

腟 異常所見 なし あり( )

分泌物 異常所見 なし あり( )

子宮腟部 SCJ(見える、見えない)、肉眼的がん、ポリープ、その他( )

その他の特記事項

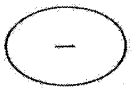

子宮腟部所見

双合診・直腸診所見

子宮 大きさ:正常(鶏卵大)

小( );大きい(過鶏卵、(小、過)鶯卵、(小、過)手拳、新生児頭大、小児頭大、成人頭大)

硬さ:正常、硬い、軟らかい、腫瘤状

可動性:良好、不良、( )

ゾンデ診:子宮腔長 ( )cm

付属器 右:触知 しない、する (cystic, solid, その他( );大きさ( )

左:触知 しない、する (cystic, solid, その他( );大きさ( )

パラメトリウム 右:、抵抗 なし、あり ( )

左:、抵抗 なし、あり ( )

ダグラス窩

その他

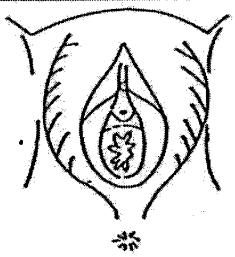

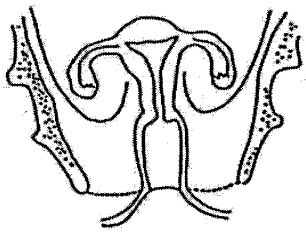

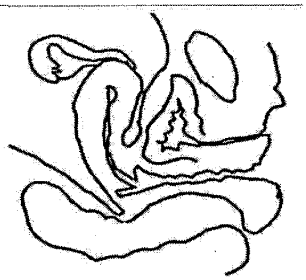

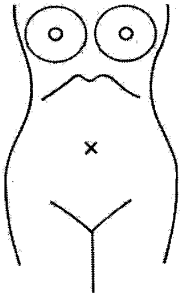

検査・処置など	プラン、コメント
	Next visit:

図3 診察所見

山形大学 倉智博久

NII-Electronic Library Service