Japanese Society of Pediatric Hematology/Oncology

B－11）腎明細胞肉腫の1例

村上　仁彦[1)2)]，岸本　宏志[2)]

症　例

9歳男児．入院12日前に肉眼的血尿と軽度の腹痛を自覚した．入院5日前に近医を受診し，腹部エコーとCTで左腎臓に6cm大の腫瘍性病変を認めた．精査加療目的で当院紹介入院となった．左上腹部痛を訴えるが腫瘤は触知されなかった．血液学的所見に特記すべき異常所見なし．画像上，左腎臓に6.8×7.3×7.6cmの充実性腫瘤を認め，左腎静脈に腫瘍塞栓を形成していた．

病理所見

摘出検体は10.5×6.5×6cm，310gの腎臓で，割面で中央部に直径6.5cmの充実・軟な灰白色腫瘍を認めた．腫瘍の一部は壊死に陥っており，腎静脈内に腫瘍を認めた．腫瘍と正常腎組織との境界は明瞭であった．組織学的には，卵円形で異形成のある核とやや好酸性の細胞質を持つ類円形の腫瘍細胞がシート状に増殖しており（図1），一部で淡明な細胞質を有する紡錘形の腫瘍細胞（図2），また一部の腫瘍細胞は硝子様物質からなる間質を含んでいた（図3）．また腫瘍細胞間に血管が豊富に発達しておりrosette様構造もみられた．免疫学的染色ではWT-1が陰性であった．

考　察

明細胞肉腫（CCSK）は小児腎腫瘍の約4%を占める．組織学的には染色性に乏しい細胞質を持つCord cellの集簇巣がseptal cellとよばれるfibrovasucular septaで島状に分割され増殖している像が基本である．本腫瘍はこの基本パターンの他にspindle patternが一部にみられた．CCSKの典型例として呈示した．

1）日本大学医学部小児科
2）埼玉県立小児医療センター病理科

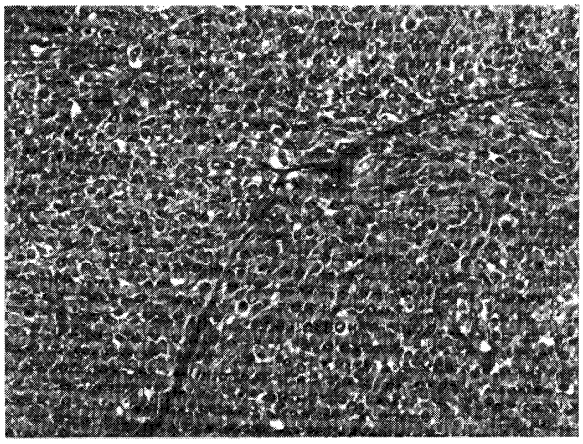

図1　腫瘍細胞は毛細血管索（septal cell）を含みシート状に増殖している．



図2　紡錘形の腫瘍細胞（spindle pattern）



図3　腫瘍細胞の一部は硝子様の間質を含む．

NII-Electronic Library Service