Japanese Society of Pediatric Hematology/Oncology

小児がん　第45巻第1号：30-35，2008

症　例

診断時根治術を施行した新生児肝芽腫の1例

伊崎　智子[1)]，木下　義晶[1)]，田尻　達郎[1)]，宗崎　良太[1)]，竜田　恭介[1)]
東　　真弓[1)]，西本　祐子[1)]，孝橋　賢一[2)]，恒吉　正澄[2)]，田口　智章[1)]

要　旨

17生日の女児．肝右葉から突出する9cm大の腫瘤を認め，PRETEXT II の肝芽腫の術前診断で27生日に肝右葉切除術を施行した．術後はJPLT-2（日本小児肝がんスタディグループ）に規定された投与量を減量してlow CITAを施行し，明らかな副作用は認めず完了できた．全身状態を充分考慮した，診断時外科的根治術も有効かつ安全な治療法であると考えられる．

Key words：**肝芽腫，新生児，化学療法，診断時根治術**

はじめに

新生児期に発見される肝芽腫症例は3.5%程度と比較的稀である[1)]．今回新生児期に発見され，一期的に腫瘍切除を行い，術後に化学療法を行い治癒せしめた症例を経験した．新生児期症例の治療法について文献的考察を加え報告する．

症　例

症例：17生日，女児

主訴：皮下出血斑，黄疸，腹部膨満

現病歴：妊娠歴に特記すべきことなし．妊娠38週3日，回旋異常のため吸引分娩にて出生．出生体重3586g．出生時より，足底，右鼡径部に皮下出血斑を認めた．2生日より黄疸に対し光線療法を受けた．皮下出血斑が拡大傾向にあり，4生日に前医へ紹介，腹部超音波検査にて直径6cmのhypoechoic lesionがあり，保存的に加療されていた．超音波にて経過観察されていたが，AFP高値であり，血腫とされていた部分がモザイクパターンを示すようになり，造影CTでも周辺が増強され内部は低吸収を示す腫瘤であったため肝芽腫が疑われ，当院へ紹介となった．

入院時現症：体重3730g．右肋骨弓下に約10cmの弾性硬な腫瘤を触知，可動性不良で，表面は不整であった．右鼡径部に3×5cmの皮下出血斑を認めた．

入院時検査所見：白血球19,820/μl，ヘモグロビン7.8 g/dl，血小板56.7×10^4/μl，総蛋白6.6 g/dl，アルブミン4.3 g/dl，LDH 519 U/l，ALP 275 U/l，γ-GTP 192 U/l，総ビリルビン9.5 mg/dl，直接ビリルビン1.5mg/dl，AST 31 U/L，ALT 8 U/L，PT 9.9秒（コントロール12.3秒），APTT 41.6秒（コントロール34.7秒），フィブリノーゲン194 mg/dl，AFP 318,009ng/ml，AFP-L3分画85.1%，PIVKA-II 383 mAU/ml，フェリチン573.6 ng/ml，hCG 0.5mIU/ml以下

MRI（20生日）：肝右葉S5，S6より尾側へ突出する9×7cm大の巨大な腫瘤を認める．内部は，T1，T2とも延長し，中心部は出血を思わせるT1短縮を伴っていた．他臓器への浸潤は認めなかっ

1）九州大学大学院医学研究院小児外科
2）九州大学大学院医学研究院形態機能病理

NII-Electronic Library Service

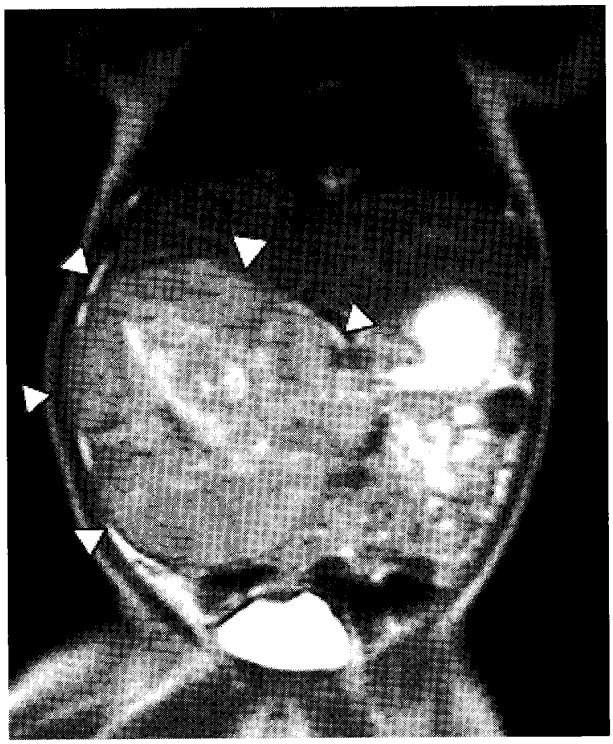

図1　MRI 画像
肝右葉から尾側に突出した 9 × 7 cm 大の腫瘤(△)あり．腫瘤内部には出血したと思われる T1 短縮を認める．

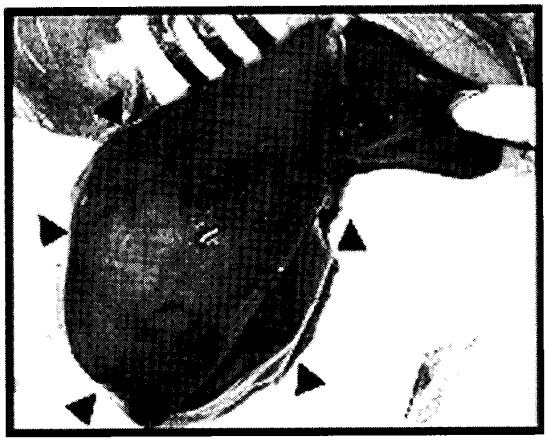

図2　手術所見
腫瘍(▲)は肝右葉から尾側に突出するように発育しており，被膜の破綻はみられなかった．

た．(図 1)

以上より肝芽腫（PRETEXT Ⅱ）が最も考えられた．DIC などの徴候なく，全身状態は比較的良好であり，比較的安全に肝切除可能と判断し，手術にて一期的に切除可能であると判断し，手術を先行させることとした．

手術所見（27 生日）：肝右葉から尾側に突出する

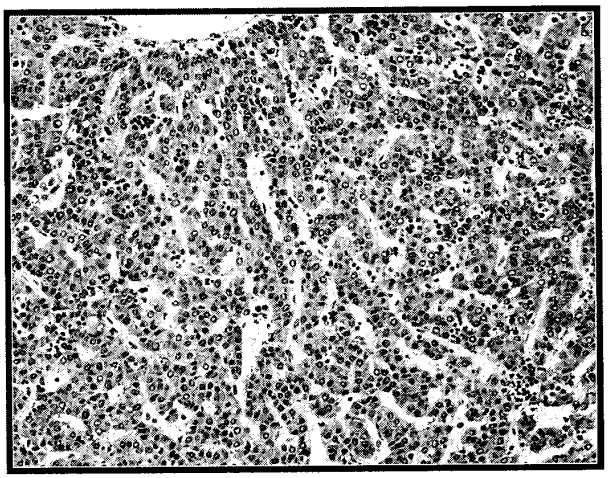

図3　組織所見
腫瘍細胞は正常肝に似た索状配列を呈しており高分化型肝芽腫の所見である．

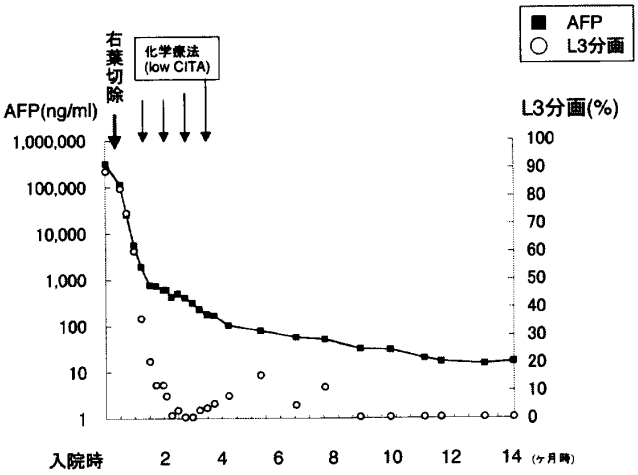

図4　治療経過
low CITA(day1 ; CDDP : 40mg/m²/day, day2 ; THP-ADR : 30mg/m²/day)は各々30, 30, 40, 50%doseとした．

ように腫瘍は存在した．肝被膜を破り露出している所見はなく，周囲臓器への浸潤も認めず型どおりに肝右葉切除術を施行した(図 2)．術中出血量は 400g，手術時間は 3 時間 16 分であった．術中に右上葉無気肺を生じたため術翌日抜管としたが，全身状態は安定しており，肝機能も術後 5 日目には正常化した．経口摂取も術後 3 日目から再開できた．

病理組織診断は高分化型肝芽腫であった（図 3)．

術後経過：術後化学療法として low CITA (Day1；シスプラチン(以下CDDPと略す)：40mg/m²/day,

NII-Electronic Library Service

Japanese Society of Pediatric Hematology/Oncology

表1　新生児肝芽腫本邦報告例のまとめ（渡邉[2)]を改変）

No.	日齢	性	在胎週数 (w)	出生体重 (g)	症状	病期	組織	術前補助療法	手術	術後補助療法	予後	文献
1	0	*	*	*	*	*	*	*	なし	*	死亡	5)
2	22	F	42	*	腹部膨満，肝腫大	*	*	なし	あり	なし	生存	6)
3	2	F	*	*	*	*	*	なし	あり	なし	生存	7)
4	3	F	*	*	腹部膨満，黄疸	Ⅲ	高分化型	*	あり	*	死亡	8)
5	0	M	38	3,200	腹部膨満，チアノーゼ	Ⅰ	高分化型	なし	あり	なし	生存	9)
6	23	F	40	3,298	腹部腫瘤	*	低分化型	ADR　VCR	なし	*	死亡	10)
7	0	M	38	3,580	腹部腫瘤	Ⅱ	高・低分化型	なし	あり	なし	死亡	11)
8	0	F	38	3,450	腹部膨満	Ⅳ	低分化型	動注，静注，放射線	あり	放射線，化学療法	死亡	11)
9	9	F	39	2,960	黄疸	Ⅱ	高分化型	なし	あり	化学療法	生存	11)
10	3	M	*	3,600	腹部膨満，呼吸促迫	Ⅲ	高分化型	なし	なし	*	死亡	12)
11	13	F	*	2,500	黄疸，腹部腫瘤	Ⅱ	高分化型	なし	あり	なし	生存	12)
12	2	F	39	2,724	腹部膨満，黄疸	ⅢA	高分化型	なし	あり	なし	生存	1)
13	25	F	*	*	腹部膨満，肝腫大	*	低分化型	ADR, VCR，5 FU 動注	あり	ADR, CDDP, VP16	生存	13)
14	9	M	*	3,050	腹部膨満，黄疸	*	低分化型	なし	あり	なし	死亡	14)
15	0	F	42	3,060	腹部膨満	Ⅰ	高分化型	なし	あり	なし	生存	15)
16	0	F	35	3,701	Beckwith-Wiedemann 症候群	Ⅰ	高分化型	なし	あり	VCR, CPM, THP, 5FU	生存	16)
17	24	M	37	*	貧血，高ビリルビン血症	ⅢA	高分化型	JPLT91B2×4	あり	(CDDP+THP-ADR)×4	生存	17)
18	0	M	41	2,756	腹部膨満	*	高・低分化型	なし	あり	なし	生存	18)
19	4	M	*	*	腹部膨満，胆汁性嘔吐	*	高分化型	(CDDP+THP-ADR)×4	あり	(CDDP+THP-ADR)×2	生存	19)
20	2	F	38	2,245	嘔吐，腹部腫瘤	Ⅰ	高分化型	なし	あり	なし	生存	20)
21	10	M	40	3,690	腹部腫瘤	ⅢA	*	TACE	あり	*	不明	21)
22	0	M	38	2,834	腹部腫瘤，胎児診断	ⅢA	高分化型	なし	あり	なし	生存	4)
23	4	M	37	2,250	腹部膨満，呼吸促迫，破裂	*	*	なし	あり	JPLT91A2×4	生存	22)
24	0	M	38	3,146	腹部膨満	Ⅱ	高分化型	(CBDCA+THP-ADR)×1	あり	CBDCA+THP-ADR×5 (通常の 1/3～1/4)	生存	23)
25	0	M	37	1,918	肝腫大	Ⅰ	高分化型	なし	あり	CDDP+THP-ADR	生存	24)
26	6	M	36	2,332	腹部腫瘤	*	低分化型	(CDDP+THP-ADR)×2	あり	あり	生存	25)
27	10	M	38	3,324	胎児診断	ⅢA	低分化型	JPLT91B2×3 (50%, 50%, 75%)	あり	JPLT91B2×1(75%) newA1(50%, 75%)	生存	3)
28	17	F	38	3,586	腹部腫瘤，黄疸，貧血	Ⅱ	高分化型	なし	あり	low CITA×4 (30%, 30%, 40%, 50%)	生存	自験例

＊は記載なし

NII-Electronic Library Service

Day2；THP-アドリアマイシン（以下THP-ADRと略す）：30mg/m²/day）を減量して4回（30%量，30%量，40%量，50%量）施行し，治療を終了した．明らかな副作用はなく，AFP及びL3分画も順調に低下した（図4）．術後1年を経過しているが再発を認めていない．

考　察

肝芽腫は小児期における肝臓に発生する悪性腫瘍として最も頻度が高いが，新生児期の発見例は3.5%程度と稀である[1]．本邦では2003年に渡邉[2]が，2006年に春本ら[3]が新生児肝芽腫または先天性肝芽腫症例として集計し報告している．今回自験例を含めた28症例について検討した（表1）．多くは腹部腫瘤を主訴とし，胎児診断例は春本ら[3]と山本ら[4]の2例のみであった．出生体重は平均3009 ± 530 g，在胎週数も37週から41週が半数を占めており，成熟児，満期産として出生する患児が多かった．病期は検索し得た18例ではⅠ期からⅢ期までが各5例（28%），5例（28%），7例（39%）ずつあり，遠隔転移例は1例であった．JPLT-2の中間報告では，遠隔転移症例が解析された83症例中18人報告され約1/4をしめることに比較すると[26]，新生児では遠隔転移例が少ないと言える．病理所見は，高分化型が15例と65%を占めた．

肝芽腫の治療においては腫瘍の完全摘出が重要である．摘出不能例であっても術前化学療法によって摘出可能となることが明らかになってきており，初回手術時に生検を選択するか，摘出を選択するかは議論のあるところである[27]．本邦において新生児期に術前化学療法なしで腫瘍切除した群では17症例中15症例で生存していた．報告例における術前の全身状態が明らかでないため，どのような判断で術前化学療法と手術の選択をしたのか詳細は不明であるが，術前，術後の化学療法は各々9例（35%），12例（52%）に施行されている（表1）．プロトコール名の記載はないもののCDDPとTHP-ADRを用いた治療が行われている症例が多かった．また，術前後の化学療法を施行せずに外科的切除のみで再発を認めていない症例[1)4)6)7)9)12)15)18)20)]も9例報告されている．予後に関しては，短期間の観察期間の症例が多いため一概には言えないが，外科的に切除できた24症例において死亡症例は3例あり，その原因は肺浮腫，肺転移，核黄疸，誤嚥であった．術前精査中に腫瘍破裂した症例[22]や，待機中に状態が悪化し死亡した症例[12]も報告されているが，摘出例における周術期の死亡例は肺浮腫の1例[1]のみであり，腫瘍の完全摘出が可能で，周術期管理が良好であれば，予後は良好である．海外報告例ではSchweinitzのReviewでは詳細は不明なものの，新生児肝芽腫症例6例中，4例がprimary resectionを受けtumor freeであると記載しており[28]，Sirotaらは腫瘍破裂で2生日に腫瘍切除し，術後経過良好であった症例を報告している[29]．また，新生児期を含め生後3か月以内の肝腫瘍症例26例にて，肝芽腫4例を含め13例が肝切除を受け，Kasabach-Merrit症候群を呈した血管内皮腫症例が術死しているが，他は経過良好であった[30]．肝切除後の死因としてはベースにある凝固異常，出血，心不全が重要な因子であると考えられ，新生児期でも循環動態が安定しており，凝固異常がなければ肝切除は治療手段として有効と考える．

JPLT-2では乳児では月齢に合わせて薬剤投与量を減量し，5生月以下の症例では30%量に減量するよう勧告されている．我々もこれに従い薬剤量を決定したが，明らかな副作用は認めなかった．藤野らは25～33%量を投与しており，軽度の心機能低下以外の副作用が無かったことを報告している[23]．また，仲田ら[25]は，JPLT-2のプロトコールを用いているが15%から20%と減量して投与し，副作用なく腫瘍縮小を得，腫瘍摘出を可能にしたと報告しており，新生児症例でも有効と考えられる．

新生児期の肝芽腫は稀であることから，診断の困難さが問題となる．肝血管内皮腫との鑑別が困難であった症例[24]も報告されているが，本症例では，AFPが高値であり，肝芽腫を強く疑わせる所見であった．本症例ではAFP-L3分画が高く，今後肝芽腫のマーカーとしての有用性が期待される．

NII-Electronic Library Service

おわりに

新生児期に発症した肝芽腫の1例を経験した．自験例はPRETEXT II であったが一期的に根治術を先行し術後化学療法を減量して施行し，副作用無く完了できた．全身状態を充分考慮した診断時根治術も有効かつ安全な治療法であると考えられる．

文　献

1）Honzumi M, et al.: Hepatoblastoma in neonates. Jpn J Surg, 20: 331-334, 1990

2）渡邉健一郎：新生児の肝芽腫．小児外科，35: 569-574, 2003

3）春本　研，他：胎児超音波で発見された先天性肝芽腫の1例．日小外会誌，42: 45-49, 2006

4）山本雅樹，他：6年の寛解後に2回目の再発を来した胎児期発症肝芽腫の1例．小児がん，38: 546-548, 2001

5）丸山寅己，田中邦輔：新生児肝悪性腫瘍の2例．日小外会誌，5：169, 1968

6）永原　進，他：新生児に発生せるHepatoblastomaの1例．日小外会誌，8：346, 1972

7）大熊晟夫，他：乳幼児肝右葉全切除の3経験例．日小外会誌，11: 565, 1975

8）川口広樹，他：新生児肝腫瘍の1例．日小外会誌，13: 998-999, 1975

9）磯谷正敏，他：生後3日目に肝切除を行った肝芽腫の1例．日小外会誌，17: 614, 1981

10）須田秀利，他：Congenital hepatoblastomaの1例．昭和59年度小児悪性腫瘍研究会記録・小児肝腫瘍の基礎と臨床，68. 1985

11）藤原利男，他：先天性肝芽腫の1例．日小外会誌，24: 467, 1988

12）大川由美，他：いわゆる先天性肝芽腫の2例．北海道外科雑誌，35: 14-17, 1990

13）義岡孝子，他：肝芽腫の1例，小児がん，27: 565, 1990

14）大沼直躬，他：悪性腫瘍- 新生児期の診断計画と検査の選択．小児外科，23: 69-75, 1991

15）寺倉宏嗣，他：肝切除を行った新生児肝芽腫の1例．埼玉県医学会雑誌，26: 738-740, 1992

16）高橋　敦，他：肝芽腫を合併したBeckwith-Wiedemann症候群の1新生児例．小児がん，30: 465, 1993

17）田中芳明，他：小児肝癌プロトコール治療により完全摘出できた新生児肝芽腫の1例．小児がん，30: 465, 1993

18）江並朝猛，他：新生児肝芽腫の1例．小児がん，32: 309, 1995

19）知名耕一郎，他：先天性肝芽腫の1例．小児がん，33: 418, 1996

20）河崎正裕，他：新生児肝芽腫の1例．小児がん，36: 317-318, 1999

21）池田信二，他：肝・胆道疾患．臨婦産 54: 274-280, 2000

22）高田晃平，他：腫瘍破裂をきたした新生児肝芽腫の一例，小児がん，39: 414, 2002

23）藤野寿典，他：拡大右葉切除術及び術後化学療法で寛解を得ている先天性肝芽腫の1例，小児がん，40: 214-218, 2003

24）秋吉健介，他：肝血管内皮腫との鑑別を要した先天性肝芽腫の1例．日小会誌，107: 814, 2003

25）仲田惣一，他：新生児肝芽腫の一例．小児外科，39: 332-336, 2005

26）松永正訓，他：肝芽腫の集学的治療における外科療法の役割．小児がん，41: 205-210. 2004

27）Piotr Czauderna, et al: Surgical treatment of hepatoblastoma in children. Pediatr Radiol, 36: 187-191, 2006

28）Schweinitz D: Neonatal liver tumours. Semin Neonatol. 8: 403-410. 2003

29）Sirota L, et al. : Hemoperitoneum as the presenting sign of hepatoblastoma in a newborn. Pediatr Surg Int. 7: 131-133. 1992

30）Schweinitz D, et al. Liver Tumors in Neonates and Very Young Infants: Diagnostic Pitfalls and Therapeutic Problems. Eur J Pediatr Surg. 5: 72-76. 1995

NII-Electronic Library Service

Japanese Society of Pediatric Hematology/Oncology

A case of a neonatal hepatoblastoma treated by primary radical operation

Tomoko IZAKI [1], Yoshiaki KINOSHITA [1], Tatsuro TAJIRI [1], Ryota SOUZAKI [1]
Kyosuke TATSUTA [1], Mayumi HIGASHI [1], Yuko NISHIMOTO [1]
Kenichi KOUHASHI [2], Masazumi TSUNEYOSHI [2], Tomoaki TAGUCHI [1]

1) *Department of Pediatric Surgery, Kyushu University School of Medicine*
2) *Department of Anatomic Pathology, Kyushu University School of Medicine*

We treated a 17-days-old girl with hepatic mass of 9cm in size protruded from right hepatic lobe, which was preoperatively diagnosed a hepatoblastoma categorized as PRETEXT II. She underwent right lobe hepatectomy at 27-days-old. Postoperative chemotherapy with a modified regimen, low CITA, in which dosage was reduced following the JPLT-2 protocol, was prescribed without any obvious side effects. Primary resection under appropriate condition is an alternative treatment, which is safe and effective.

Key words : Hepatoblastoma, neonate, chemotherapy, primary resection

NII-Electronic Library Service