Japanese Society of Pediatric Hematology/Oncology

C—8）Cushing 症候群を呈した副腎皮質癌の一例

永井雄一郎[1) 2)]，堀江　弘[1)]

今回われわれは副腎皮質腫瘍の一例を経験したので，良悪性の鑑別を中心に検討すべく提示しました．

症例は 11 か月の女児．右副腎腫瘍による Cushing 症候群の診断にて右副腎摘出術を施行された．なお，陰核肥大などの男性化徴候は認めなかった．8×6.5×4 cm，103 g の副腎．線維性被膜で囲まれた腫瘤を形成し，割面はやや褐色調で壊死を伴い，全体的にやわらかく脆かった．

組織学的には石灰化を伴う広範囲の壊死を伴い好酸性の比較的豊かな細胞質を持つ異型・多形の強い腫瘍細胞の増殖を認めた．多核の細胞も多く認められた（図 1）．明るい細胞質をもつ腫瘍細胞はわずかであった．索状構造などの規則的な配列はほとんどなく，びまん性の増殖形態を呈していた．分裂像は 1/10HPF 未満で，Ki67 陽性率は 1-3%程度であった．異型分裂像は認めなかった．被膜破綻は認めないが，静脈侵襲像を認めた（図 2）．

免疫組織学的には p 53 がびまん性に弱陽性，vimentin 陽性，cytokeratin 陰性，EGFR 陽性，ER 陰性であった．

Weiss らの分類[1)]では 1．高度の核異型，2．分裂像＞5/50HPF，3．異型分裂像，4．明調な細胞が 25%未満，5．びまん性構築，6．壊死，7．静脈侵襲，8．洞侵襲，9．被膜浸潤を予後不良因子として上げているが，本症例ではそのうち，1.4-8 が該当し，悪性が示唆されます．また，免疫組織学的に予後不良因子とされる vimentin[2)]，EGFR[3)]および ER[4)]のうち，前 2 者が陽性であった．これらの所見から総合的に悪性腫瘍と判断した．

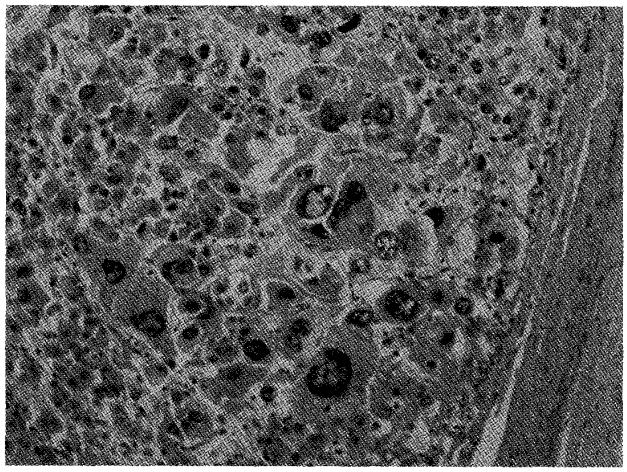

図 1

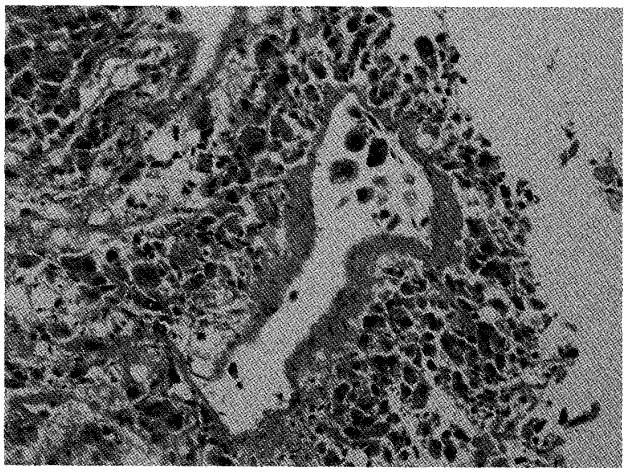

図 2

1）千葉県こども病院病理科
2）独立行政法人千葉医療センター臨床検査科病理

文　献

1）Aubert S, et al. Am J Surg Pathol. 26：1612-1619, 2002
2）Nakano m. Acta Pathol Jpn. 38：163-180, 1988
3）Nakamura M, et al. Endocr Patho;. 20：17-23, 2009
4）Shen XC, et al. J Zhejiang Univ Sci B. 10：1-6, 2009

NII-Electronic Library Service