Japan Society for the Study of TOXEMIA OF PREGNANCY

日本妊娠中毒症学会雑誌　第8巻，197-198頁，2000年

妊娠中毒症症状を呈した多発性硬化症の一例

Pregnancy induced hypertension complicated with multiple sclerosis; a case report

新潟大学産科婦人科学教室
東野昌彦、鈴木美奈、石井桂介、高桑好一、田中憲一
Department of Obstetrics and Gynecology, Niigata univ. School of Medicine
Masahiko HIGASHINO, Mina SUZUKI, Keisuke ISHII,
Kouichi TAKAKUWA, Kenichi TANAKA

［概要］

妊娠中に発症した多発性硬化症に重症妊娠中毒症を合併した症例を報告する。本症例は症状が消化器、呼吸器、神経など多彩であり、かつ重症妊娠中毒症の合併のため確定診断が非常に困難であった。多発性硬化症の妊娠中の発症は稀であり、妊娠中毒症への影響は不明であるが、多発性硬化症の自律神経障害が高血圧発症に関与した可能性もあると考えられた。

［緒言］

多発性硬化症は原因不明の炎症性脱髄性疾患で、視神経・脊髄・大脳白質に多発性に病巣を生じ、時間的空間的多発性を特徴とする。今回、妊娠中に多発性硬化症を発症し診断が困難であった症例を経験したので報告する。

［症例］

症例は３０歳の１経産婦。前回2960gの女児を満期産経腟分娩。

（現病歴）無排卵周期症の診断にてhMGによる排卵誘発にて妊娠成立。妊娠15週より感冒様症状が断続的に出現、25週より嘔気、食欲不振および妊娠中毒症症状出現のため前医に入院。入院後、尿閉出現、また肝酵素の上昇を認め妊娠27週に当科に母体搬送となった。

（入院時所見；妊娠27週０日）嘔気、食欲不振、咳嗽、喀痰など消化器・呼吸器症状が多彩、高度発汗。脈拍 110bpm の頻脈、血圧168/106mmHg、左頸部から頬部の感覚障害、尿閉を認めた。胎児所見は推定体重1257gとAFD、pulse doppler、NST上はfetus well-being と思われた。また胸部X線では右板状無気肺の所見を認めた。入院時の検査所見を表１に示す。

重症妊娠中毒症 pH-EO の診断にて降圧療法、全身支持療法を施行しつつ診断のため精査を進めるも症状が消化器、呼吸器、神経系など多彩のため確定診断が得られず。妊娠経過に伴い肝酵素は上昇。妊娠29週に至り、眩暈・意識障害が出現。妊娠継続は困難と判断し帝王切開術を施行。男児1502gを出生した。意識障害時のMRI所見（図１）より多発性硬化症の診断にて、術後ステロイドパルス療法を施行。髄液検査にてIgG上昇（oligo-clonal band陽性）を認めた。産褥には各種の症状は急速に改善し産褥１ヵ月にて退院。（図２）

［考察］

多発性硬化症は原因不明の脱髄性疾患であり自己免疫的機序あるいはウイルス感染の関与が指摘されている。20代から40代に好発し欧米女性に比較的発症頻度が高い。多発性硬化症と妊娠との関係は、まず妊娠が多発性硬化症に与える影響として、多発性硬化症は妊娠中に１０％、産褥期に３０％の症例で多発性硬化症が増悪・再燃するといわれている（１）が、このような増悪・再燃に対して否定的な報告も多い（２）。一方で多発性硬化症が妊娠に与える影響としては、多発性硬化症

NII-Electronic Library Service

Japan Society for the Study of TOXEMIA OF PREGNANCY

の合併症がなければ、一般に妊娠への影響は少ないと考えられている。妊娠への影響として易疲労性、膀胱機能障害に伴う妊娠中の反復尿路感染症が問題になることが多い。

本症例では多発性硬化症の初発症状に加えて重症妊娠中毒症を発症したため、臨床症状が中毒症症状に加えて消化器、呼吸器、神経系にわたり確定診断に苦慮した。本症例における各種臨床症状と多発性硬化症の関係を図3に示した。

多発性硬化症と妊娠中毒症の合併については著者らが検索した範囲では過去報告例をみない。本症例が偶発的に多発性硬化症と重症妊娠中毒症を併発した可能性も否定できないが、図3に示すように多発性硬化症の自律神経異常に伴う頻脈、交感神経系の亢進状態が妊娠中毒症の発症に関与した可能性もあると考えられる。多発性硬化症の循環器症状はまれであるが、Nakamura らは（3）多発性硬化症と一過性高血圧の症例を報告し、同様に自律神経系の異常に伴う高血圧発症の可能性を指摘している。

本症例を経験し、妊娠中の多彩な臨床症状を呈する症例を経験した場合、多発性硬化症発症の可能性も念頭に置くことが必要と考えられた。

［文献］

(1) Abramsky O; Pregnancy and multiple sclerosis. Ann Neurol 36: S38: 1994.

(2) Sadovnick AD et al. Pregnancy and multiple sclerosis A prospective study. Arch Neurol 51: 1120, 1994

(3) Nakamura N et Al. Circuratory symptom in multiple sclerosis－a case with transient hypertension, tachycardia and subendocardial infarction. Japanese J Cl. Med.; 38 (8): 3051-5; 1980

表1　入院時臨床検査所見

血液所見

WBC 10570	Fbg 475	ANA 9.2	CMVIgM(-)
Hb 13.8	FDP 1.8	anti-PL Ab(-)	EBV IgM(-)
PLT 26.9	GOT 98	anti-Mt Ab(-)	HSV <4
CRP 0.3	GPT 144	anti-Sm Ab(-)	VZV <4
	LDH 377	UP 45mg/dl	

上部消化管内視鏡；逆流性食道炎

胸部X線；右板状無気肺

頸部、縦隔CT；異常なし



図1　妊娠29週1日　意識消失発作後のMRI所見

両側後頭葉の皮質、皮質下、右尾上核、左前頭葉皮質下、右内包後脚にT1WIにて高信号、T2/PD/FLAIRにて高信号を示す病変を認める

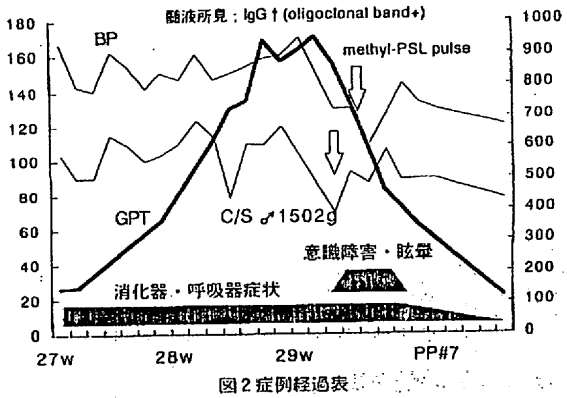

図2 症例経過表

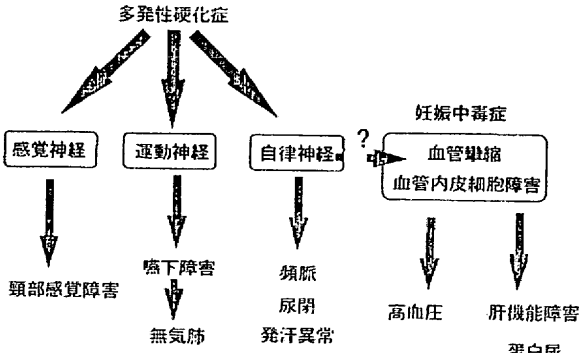

図3　本症例における病態（考察）

NII-Electronic Library Service