Japanese Society of Radiological Technology (JSRT)

449 破裂脳動脈瘤におけるDSAと３D-CTAの現状と問題点について

総合病院岡山協立病院　放射線科　　○上田浩之・藤原広志

【目的】急性期クモ膜下出血の症例に於いて、破裂脳動脈瘤の同定にはDSA検査が施行されてきた。現在当院では単純ＣＴでクモ膜下出血を確認後、３Ｄ-ＣＴＡ検査を行い、後日DSA検査を施行している。この両検査の現状と問題点について考察したので報告する。

【方法】DSA検査、３D-CTA検査の両者を施行した破裂脳動脈瘤の同定の困難であった臨床例を脳外科医を中心に比較検討した。

【使用機器・撮影条件】ＣＴ装置：GE横河メディカル　Lemage Supreme
160kVp 120mA ビーム幅１ｍｍ　テーブル移動速度１ｍｍ/1.0sec
画像再構成装置：Advantage Windows
造影剤注入量2ml/sec 100ml　delay time 25sec　FOV 35mm　SSD法使用
ＤＳＡ装置：島津製作所　DEGITEX 2400
50kVp 100mA 15sec 造影剤注入量8ml/sec 12ml　収集レート30Ｆ/sec　1024マトリクス

【結果】患者は７０代男性、急性クモ膜下出血の疑いで救急搬送され、直ちに単純ＣＴを施行し、左右シルビウス裂にほぼ均等な高吸収域と左側迂回槽に明らかな遍在性の出血を認める。(Fig.1) しかしながら、続けて施行した３Ｄ-ＣＴＡでは当初疑われた左IC-PC,左ＭＣＡにはハッキリとした動脈瘤の存在は同定できなかった。(Fig.2) ２日後に施行した３Ｄ-ＣＴＡでは右Ｍ１、Ｍ２分岐部に前下方を向く動脈瘤の存在を認める (Fig.3) 動脈瘤が前下方向きに存在したため、ここからの出血が同側のシルビウス裂、右側鞍上槽を経由し、反対側のシルビウス裂および左側迂回槽に流入したものと考えられる。３Ｄ-ＣＴＡ施行後ＤＳＡを施行したが、３Ｄ-ＣＴＡ所見同様に、右ＭＣＡに動脈瘤を認める。(Fig.4) また、当院では手術時に実際にアプローチする角度でのＤＳＡ撮影と、静脈槽の撮影も行っている。静脈層の撮影は手術時にシルビウス裂内の静脈走行の情報を得る為である。術中所見 (Fig.5) を見るとＤＳＡおよび３Ｄ-ＣＴＡの所見と同様、Ｍ１Ｍ２の分岐部に動脈瘤の存在が確認できる。

【考察】３Ｄ－ＣＴＡ検査は短時間および低侵襲で施行でき、破裂脳動脈瘤の同定に有用であった。しかし、急性期においてはその同定に困難な場合もあり、ＤＳＡ検査との併用によって、同定可能な症例を幾つか経験した。また、DSA検査では手術に際し必要な情報も得られるので有用である。急性期の破裂脳動脈瘤の同定においてはDSA検査および３Ｄ-ＣＴＡ検査を併用することで、より信頼性の高い情報が得られると思われる。また、技師サイドにおいて、常にQualityの高い画像を提供していく事が重要と考えます。

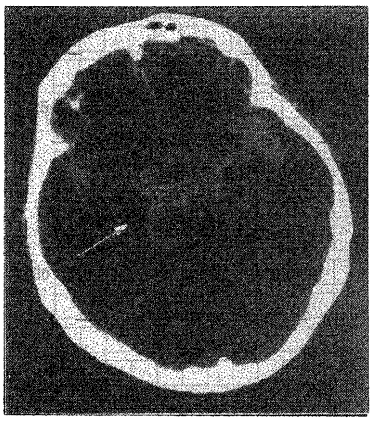

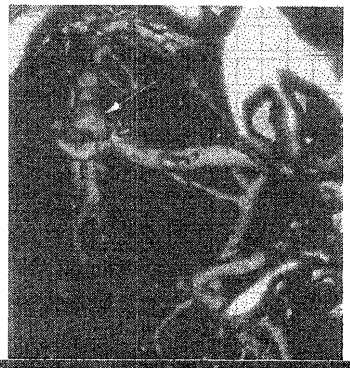

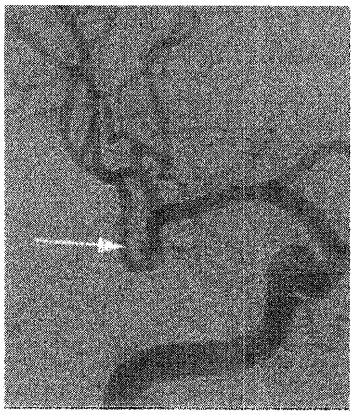

Fig.1	Fig.2	Fig.3
	Fig.4	Fig.5

NII-Electronic Library Service