《原　著》

冠動脈拡張症における微小冠循環障害の検討

——ATP 負荷 ^{99m}Tc-tetrofosmin 心筋 SPECT を用いて——

伊藤　一貴*　木下　法之*　小出　正洋*　横井　宏和*
入江　秀和*　橋本　哲男*　田巻　俊一*　西川　　享**
東　　秋弘**　松原　弘明**

要旨　冠動脈拡張症では心外膜冠動脈の狭窄病変なしに，胸痛，心電図での虚血性変化や壁運動異常が認められることがある．冠血管拡張薬および抗血小板薬による治療前後で，左室造影および ATP 負荷 ^{99m}Tc-tetrofosmin 心筋 SPECT を施行することにより，冠動脈拡張症の病態に冠微小循環障害が関与するか検討した．**〔対象〕**胸部症状，心電図異常や左室壁運動異常の精査目的で冠動脈造影が施行された患者で，心外膜冠動脈の狭窄病変は認められなかったが，び漫性の拡張が認められ，その血管径が正常と考えられた部位の 1.5 倍以上であった 20 例 (男性 12 例，女性 8 例，平均年齢 69.7±7.2 歳) を対象とした．**〔方法〕**血管拡張薬のニコランジル (15 mg/日)，抗血小板薬のアスピリン (81 mg/日) およびチクロピジン (200 mg/日) による治療前後で，左室造影および ATP 負荷 ^{99m}Tc-tetrofosmin 心筋 SPECT を施行し，左室造影では駆出率，ATP 負荷 ^{99m}Tc-tetrofosmin 心筋 SPECT では集積低下の程度を示すスコア (total defect score: TDS) を評価した．**〔結果〕**1) 左室造影における左室駆出率は，治療前は 48.3±17.4%，治療後は 56.6±18.3% で，治療後に改善が認められた ($p<0.05$)．2) 治療前の ^{99m}Tc-tetrofosmin 像の TDS は ATP 負荷時 5.9±3.1，安静時像 8.8±2.7 であり，ATP 負荷時に低値であった ($p<0.05$)．治療後の TDS は ATP 負荷時 4.1±3.0，安静時像 5.4±3.1 で差は認められなかった．ATP 負荷時および安静時の TDS は治療後に低下した ($p<0.05$)．**〔結語〕**冠動脈拡張症における心筋障害の原因として，微小血栓による末梢塞栓および冠微小循環における拡張機能障害が考えられた．

(核医学 **42**: 79–85, 2005)

I. はじめに

心外膜冠動脈にび漫性の拡張が認められ，拡張部位の血管径が正常部位の 1.5 倍以上ある場合に冠動脈拡張症と診断される[1〜3]．冠動脈拡張症では，心外膜冠動脈に狭窄病変が認められないにもかかわらず，胸痛，心電図異常や左室壁運動異常が認められることがある[4,5]．その機序として冠微小循環障害が考えられているが，詳細は不明である．アデノシン三燐酸二ナトリウム (ATP) 負荷を用いた心筋血流製剤による心筋 single photon emission computed tomography (SPECT) は主として心外膜冠動脈による心筋虚血や冠予備能の評価などに用いられているが[6〜8]，心外膜冠動脈に狭窄病変のない症例ではそれらの所見は冠微小循環の病態を反映すると考えられる．冠動脈拡張症において抗血小板薬および血管拡張薬の治療前後で

＊康生会武田病院循環器内科
＊＊京都府立医科大学大学院循環器病態制御学
受付：16 年 6 月 1 日
最終稿受付：17 年 1 月 31 日
別刷請求先：京都市下京区塩小路通西洞院東入
(〒600–8558)
康生会武田病院循環器内科
伊　藤　一　貴

ATP負荷 ^{99m}Tc-tetrofosmin心筋SPECTおよび左室造影を施行することにより，冠動脈拡張症における冠微小循環障害を検討した．

II. 対　象

胸部症状，心電図異常および壁運動異常の精査目的で冠動脈造影が施行された患者で，心外膜冠動脈の狭窄病変は認められず，エルゴノビン負荷試験でも攣縮は認められなかったが，正常部位の血管径の1.5倍以上の拡張がび漫性に認められた20例(男性12例，女性8例，平均年齢69.7±7.2歳)を対象とした．冠動脈3枝中2枝以上にび漫性拡張が認められたものは11例，1枝のび漫性拡張および他枝の限局性拡張が認められたものは7例，1枝のみにび漫性拡張が認められたものは2例であった．なお，エルゴノビン負荷試験はエルゴノビンを10 μgずつ漸増し総量60 μgまで左右冠動脈内に直接注入する方法で行い，限局性の99%以上の攣縮が生じた場合，び漫性の攣縮では胸部症状が出現し心電図でST部分の有意な変化が認められた場合を陽性と判定した．また，冠動脈の血管径は定量的冠動脈造影法を用いて測定したが，一部の症例ではボストン・サイエンティフィック社製のアトランティス超音波イメージングカテーテル(40 MHz)を用いて血管内超音波法で血管径を測定した．

III. 方　法

左室造影ではSimpson法により左室駆出率を測定した．ATP負荷 ^{99m}Tc-tetrofosmin心筋SPECTは左室造影を施行した7日以内に行った．両検査の終了後に，血管拡張薬のニコランジル(15 mg/日)，抗血小板薬のアスピリン(81 mg/日)およびチクロピジン(200 mg/日)を投与した．3〜6ヵ月後に左室造影およびATP負荷 ^{99m}Tc-tetrofosmin心筋SPECTを再施行した．

ATP負荷 ^{99m}Tc-tetrofosmin心筋SPECT

安静空腹時にATPを0.16 mg/kg/minの容量で持続的に静注し，開始3分後に370 MBqの ^{99m}Tc-tetrofosmin を投与した．そして，^{99m}Tc-tetrofosmin投与後3分間は同用量のATPを引き続き持続的に静注した．ATP負荷試験の終了30分後からATP負荷時のSPECT像を撮像した．負荷試験中に，収縮期血圧が80 mmHg以下に低下した場合，喘息発作が出現した場合，第2度以上の房室ブロック，中等度以上の胸痛を伴う2 mm以上のST部分の低下が認められた場合には負荷を中止した．また，負荷終了4時間後の安静時に740 MBqの ^{99m}Tc-tetrofosminを投与し，30分後より安静時のSPECT像を撮像した．撮像は，汎用コリメータを装着した東芝社製デジタルガンマカメラ901Aを用いて行った．マトリックスは64×64とし，右前斜位45度から左後斜位45度まで1方向20秒，6度ごと，30方向のデータ採取を施行した．得られたデータはon-lineで接続した核医学データ処理装置，東芝社製GMS 550Uに入力した．再構成に際しては，オリジナル画像を5点スムージングし，前処理フィルタはShepp & Loganを用い，垂直長軸・水平長軸・短軸の3断層像を作成した．Threshold levelは20%とし，吸収補正は行わなかった．得られたSPECT像の左室を9領域に分割し，各領域における ^{99m}Tc-tetrofosmin集積低下程度を5段階(正常：0，軽度集積低下：1，中等度集積低下：2，高度集積低下：3，欠損：4)のdefect scoreで評価した．

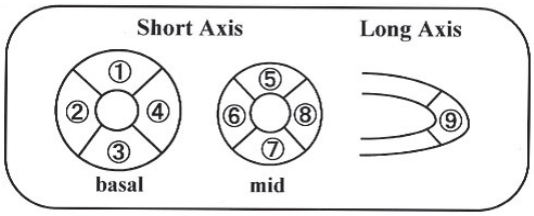

Defect Score　0 = normal
1 = mildly reduced uptake
2 = moderately reduced uptake
3 = markedly reduced uptake
4 = absent uptake

$$\text{Total Defect Score (TDS)} = \sum_{n=1}^{9} \text{Score (n)}$$

Fig. 1 Schematic representation of left ventricular segmentation.

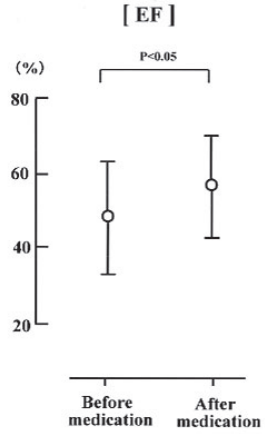

Fig. 2 Ejection fraction (EF) on left ventriculography before and after the drug administration.

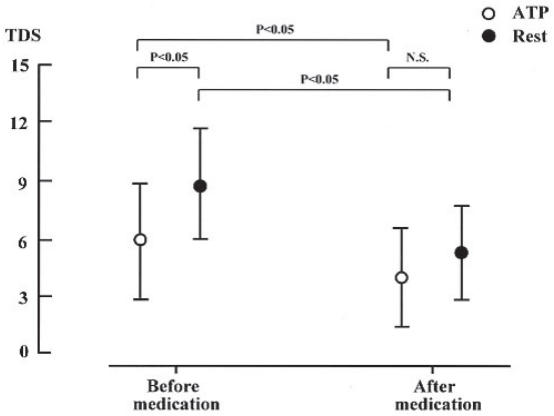

Fig. 3 Total defect score (TDS) on ATP-loading and rest ^{99m}Tc-tetrofosmin images before and after the drug administration.

そして，全領域の defect score を総和したものを total defect score (TDS) とした (Fig. 1).

統計処理

数値は平均±標準偏差で示した．群間の有意差検定には ANOVA F test を用いた．統計的な有意水準には 0.05 の危険率 (p) を採用した．

IV. 結　　果

1) 左室造影における左室駆出率は，治療前は 48.3±17.4% (23〜71%)，治療後は 56.6±18.3% (28〜73%) であった ($p<0.05$; Fig. 2).

2) ^{99m}Tc-tetrofosmin の集積低下が認められない正常例は 3 例で，17 例では集積低下が認められた．20 症例の 180 領域において，ATP 負荷時像もしくは安静時像で集積低下が認められた (defect score が 1〜4) 領域は 87 領域で，集積低下が認められない (defect score が 0 の) 領域は 93 領域であった．

3) ATP 負荷時像もしくは安静時像において defect score が 1 以上であった 87 領域で，ATP 負荷時像と安静時像において変化が認められなかったのは 38 領域で，安静時像に比し ATP 負荷時像で defect score が 1 以上低下したのは 41 領域で，安静時像に比し ATP 負荷時像で defect score が 1 以上増加したのは 8 領域であった．

4) 治療前の ^{99m}Tc-tetrofosmin 像における TDS は，ATP 負荷時像では 5.9±3.1 (0〜15)，安静時像では 8.8±2.7 (0〜17) で，安静時像において高値であった ($p<0.05$)．治療後の TDS は，ATP 負荷時像では 4.1±3.0 (0〜13)，安静時像では 5.4±3.1 (0〜15)，両者で差は認められなかった．治療により ATP 負荷時像および安静時像の TDS は低下した ($p<0.05$; Fig. 3).

症例呈示

冠動脈造影では 3 枝にび漫性の拡張が認められ，血管内超音波検査で測定した血管の最大径は 8.2 mm であった (Fig. 4a)．左室造影ではび漫性の高度な壁運動低下が認められ，左室駆出率は 24% であった (Fig. 4b)．治療前の安静時 ^{99m}Tc-tetrofosmin 心筋 SPECT では連続しない領域で不均一な集積低下所見が認められ，ATP 負荷時像では安静時像で集積低下所見が認められた領域の一部で集積低下所見の改善が認められた (Fig. 4c)．ニコランジル，チクロピジンおよびアスピリンの治療により，安静時 ^{99m}Tc-tetrofosmin 像における集積低下所見の改善が認められ，さらに安静時像と ATP 負荷時像との集積低下所見の差は縮小した (Fig. 4d)．左室駆出率は 43% に改善した (Fig. 4b).

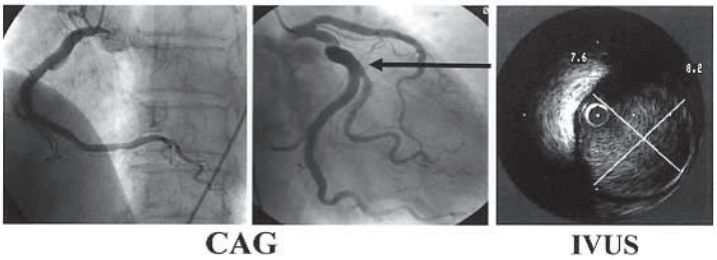

a

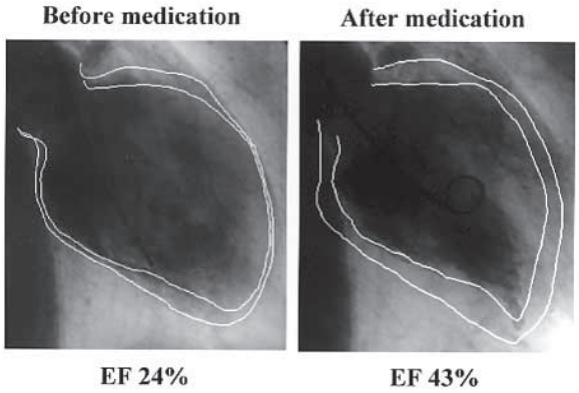

b

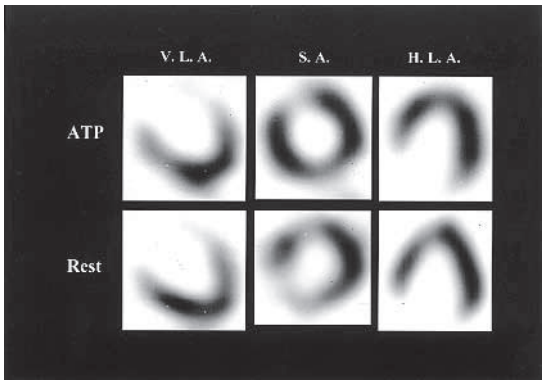

c

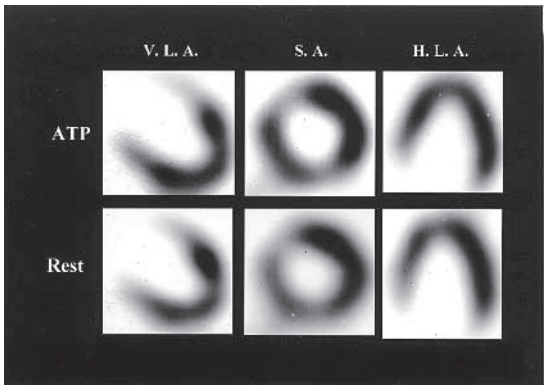

d

Fig. 4 Case presentation. a: Coronary angiography (CAG) and intravascular ultrasound (IVUS). Coronary angiography revealed diffuse ectasia in three vessels, and maximal diameter of coronary artery was 8.2 mm on intravascular ultrasound images. b: Left ventriculography. Left ventriculography revealed diffuse, severely reduced wall motion. Left ventricular ejection fraction (EF) was 24% and 43% before and after the drug administration, respectively. c: ATP-loading and rest ^{99m}Tc-tetrofosmin images before the drug administration. Uptake in rest images is obviously reduced, and moderately improved in ATP-loading images. d: ATP-loading and rest ^{99m}Tc-tetrofosmin images after the drug administration. Both ATP-loading and rest images were improved after the drug administration.

V. 考　案

冠動脈拡張症は拡張が認められる枝数などにより4型に分類されているが，2枝以上にび漫性拡張が認められるものがI型，1枝にび漫性拡張と他枝の限局性拡張が認められるものがII型，1枝のみにび漫性拡張が認められるものがIII型，1枝のみに限局性拡張が認められるものがIV型と分類されている[4]．冠動脈が拡張する原因として動脈硬化によるものが多いと考えられているが[4,5]，

先天性および特発性中膜壊死，Marfan 症候群，結節性動脈周囲炎，高安動脈炎，川崎病などによるものが報告されている[9〜12]．内膜から中膜にかけてヒアリン変性，脂肪沈着，線維化，コレステロール沈着，出血などにより中膜の弾力性が低下するが，その結果，動脈の内圧により血管の拡張が生じる[4]．冠動脈拡張症では心外膜冠動脈の狭窄が認められないにもかかわらず，胸痛，心電図異常や左室壁運動低下などの虚血性心疾患と同様の所見が認められる場合がある．ドプラガイドフロウワイヤーを用いた冠予備能の検討では，コントロール群の 2.67 に比して冠動脈拡張症群では 1.51 で有意に低下しており，冠動脈拡張症では微小循環障害が存在していることが報告されている[13]．その機序として，拡張部位における内皮機能障害や冠血流速度の低下による微小血栓の形成，それらによる冠微小循環における塞栓症が示唆されているが詳細は不明である．

今回の検討では，冠微小循環の評価に ATP 負荷 ^{99m}Tc-tetrofosmin 心筋 SPECT を用いた．ATP は微小動脈に対して強い血管拡張作用を発揮する adenosine に代謝されるため，ATP 負荷時および安静時の ^{99m}Tc-tetrofosmin 像の所見を比較すれば冠微小循環を評価することができる[8]．心外膜冠動脈に狭窄病変がある症例に ATP 負荷 ^{99m}Tc-tetrofosmin 心筋 SPECT を行えば，狭窄病変の末梢領域では冠予備能が低下しているため，安静時像に比し ATP 負荷時像で集積低下が認められる．一方，心外膜血管に狭窄病変がない症例において，ATP 負荷時像に比し安静時像で集積低下が高度な領域が認められれば，その領域では微小冠動脈において拡張機能障害や攣縮が存在すると考えられる．逆に，安静時像に比し ATP 負荷時像で集積低下所見が高度な領域が認められれば，その領域では微小冠動脈の器質的な高度な内腔狭窄が存在すると考えられる．

今回の ATP 負荷 ^{99m}Tc-tetrofosmin 心筋 SPECT では，3 種類の異常な集積パターンが認められた．1) 安静時像および ATP 負荷時像で同等かつ高度な集積低下が認められた領域では，心外膜血管には狭窄病変や攣縮は認められなかったことより，微小血管における内腔狭窄や塞栓による高度な循環障害や心筋壊死が生じていると考えられた．2) ATP 負荷時像に比し安静時像で集積低下が高度になった領域では，微小血管における拡張機能障害や攣縮などが存在すると考えられた．冠動脈拡張症と同様に micro vascular angina や syndrome X では，心外膜冠動脈の狭窄病変なしに胸痛や虚血性心電図変化が認められる．その機序として，冠微小動脈の攣縮や拡張機能障害あるいは微小血管周囲の線維化を伴う中膜肥厚による内腔の狭小化が考えられている[14〜16]．また，micro vascular angina ではアセチルコリン負荷やエルゴノビン負荷により心筋虚血が生じることがあるため，微小血管の攣縮が示唆されている．今回の検討ではエルゴノビン負荷中に胸痛や心電図変化が認められた症例はなく，微小血管の攣縮を示唆する所見は認められなかったが，末梢塞栓による虚血障害により冠微小血管が易攣縮性になっている可能性は否定できなかった．冠動脈拡張症の心外膜血管では中膜の弾力性低下などにより拡張機能の低下が認められるため，微小冠動脈においても同様の拡張機能障害が生じている可能性が考えられた．今回の検討では ATP 負荷時像に比し安静時像において集積低下が高度になる領域が認められたが，このような所見はわれわれが検索しえた範囲では報告はなく，非常にまれと考えられた．結果 3) に示したように安静時に比し ATP 負荷時に集積低下が高度になった領域が，少数であるが認められた．微小動脈レベルで ATP によっても拡張されない障害された領域が存在し，ATP により拡張された領域との間で灌流圧の較差が大きくなったと考えられた．このような所見を呈する領域では微小血管レベルでの器質的な内腔の高度狭窄が生じている可能性が考えられた．

本検討では，アスピリン，チクロピジンおよびニコランジルを用いて治療を行ったが，アスピリンはトロンボキサン A_2 の産生阻害により，チクロピジンは血小板表面上のアデニル酸シクラーゼと共役した ADP 受容体を選択的に阻害すること

により血小板の活性を抑制する．また，ニコランジルはATP感受性カリウムチャネルの開口作用によるプレコンディショニング作用や冠微小動脈の拡張作用がある[17〜19]．今回の検討では壁運動の評価を左室造影で行ったため，^{99m}Tc-tetrofosminの局所的な所見と直接対比することは困難であったが，ATP負荷時に比し安静時で集積低下が高度な領域と，安静時に比しATP負荷時に集積が高度になった領域で，これらの改善が認められた．一方，安静時およびATP負荷時に同等の高度な集積低下が認められた領域では，それらの改善はわずかであった．

今回の検討ではアスピリン，チクロピジンおよびニコランジルによる治療を行ったが，心原性の脳塞栓症ではワルファリンによる抗凝固療法が有効であることが報告されている．また，アンジオテンシン阻害酵素が血管内皮依存性冠血管拡張作用を改善することにより心筋細胞への酸素供給を増加させ，冠微小血管狭心症における心筋虚血を改善することが報告されている[20]．また，高脂血症の治療に用いられるHMG-CoA還元酵素阻害剤が培養内皮細胞のNO合成酵素活性を増加させることが報告されている[21]．このような薬剤を追加投与すれば，さらに病態の改善が得られた可能性も考えられた．

心外膜血管に狭窄のない冠動脈拡張症では微小循環障害が存在し，その機序として塞栓症および微小血管の拡張機能障害が考えられ，その治療法として抗血小板薬や微小血管拡張薬が有効であることが示唆された．さらに詳細に病態を解明するために，症例を重ねた検討や，微小循環のより詳細な評価が可能なpositron emission tomographyを用いた検討を行っていく必要があると考えられた．

文　献

1) Hartnell GG, Parnell BM, Pridie RB: Coronary artery ectasia. *Br Heart J* 1985; 54: 392–395.
2) Swanton RH, Thomas ML, Caltant DJ, Jenkins BS, Webb-Peploe MM, Williams BT, et al: Coronary artery ectasia—a variant of occlusive coronary arteriosclerosis. *Br Heart J* 1978; 40: 393–400.
3) Aintablian A, Hamby RI, Hoffman I, Kramer RJ: Coronary ectasia: incidence and results of coronary bypass surgery. *Am Heart J* 1978; 96: 309–315.
4) Markis JE, Joffe CD, Cohn PF, Feen DJ, Herman MV, Gorlin R, et al: Clinical significance of coronary artery ectasia. *Am J Cardiol* 1976; 37: 217–222.
5) 神川　繁，太田正之，姫野洋一，多賀邦章，炭谷哲二，清水賢巳，他: 冠動脈拡張症の4例．心臓 1982; 14: 370–376.
6) Miyagawa M, Kumano S, Sekiya M, Watanabe K, Akutsu H, Imachi T, et al: Thallium-201 myocardial tomography with intravenous infusion of adenosine triphosphate in diagnosis of coronary artery disease. *J Am Coll Cardiol* 1995; 26: 1996–1201.
7) Watanabe K, Sekiya M, Ikeda S, Miyagawa M, Kinoshita M, Kumano S, et al: Comparison of adenosine triphosphate and dipyridamole in diagnosis by thallium-201 myocardial scintigraphy. *J Nucl Med* 1997; 38: 577–581.
8) 木下法之，杉原洋樹，中村智樹，伊藤一貴，東秋弘，前田知穂，他: 運動負荷／安静時 ^{99m}Tc-tetrofosmin心筋SPECTを用いた冠血流予備能指標の算出．核医学 1997; 34: 45–48.
9) 西崎光弘，山田洋一，太田　保，粕谷健司，角田恒一，鬼木俊行，他: 高安冠動脈炎の2症例．*Coronary* 1988; 5: 39–44.
10) 臼井幹雄，下光輝一，勝村俊仁，石井俊彦，伊吹山千晴: 冠状動脈瘤の成因として成人型川崎病後遺症が疑われた狭心症の1例．*Coronary* 1988; 5: 33–38.
11) 小山内学，早川拓治，石森直樹，南部忠詞，平沢邦彦，舘田邦彦，他: 血管内エコー検査で川崎病の既往が疑われた27歳の心筋梗塞の1例．旭川病誌 1995; 27: 90–94.
12) 佐久間一郎，平沢邦彦，舘田邦彦，三神大世，北畠　顕: 難治性血管炎の診断学，超音波検査．日本臨床 1994; 52: 2054–2059.
13) Akyured O, Berkalp B, Sayin T, Kumbasar D, Kervancioglu C, Oral D, et al: Altered coronary flow properties in diffuse coronary artery ectasia. *Am Heart J* 2003; 145: 66–72.
14) Mohri M, Koyanagi M, Egashira K, Tagawa H, Ichiki T, Shimokawa H, et al: Angina caused by coronary microvascular spasm. *Lancet* 1998; 351: 1165–1169.
15) Suzuki H, Takeyama Y, Koba S, Suwa Y, Katagiri T: Small vessel pathology and coronary hemodynamics in patients with microvascular angina. *Int J Cardiol* 1994; 43: 139–150.
16) Maseri A, Crea F, Kaski JC, Crake T: Mechanisms of angina pectoris in syndrome X. *J Am Coll Cardiol* 1991; 17: 499–506.
17) Mizumura T, Nithipatikom K, Gross GJ: Bimakalim,

an ATP-sensitive potassium channel opener, mimics the effect of ischemic preconditioning to reduce infarct size, adenosine release and neutrophil function in dogs. *Circulation* 1995; 92: 1236–1245.
18) Klein HH, Lindert-Heimberg S, Scade-Brittinger C, Maisch B, Nebendahl K: Comparative study on the effects of intracoronary nicorandil and nitroglycerin in ischemic, reperfused porcine heart. *Eur Heart J* 1995; 16: 603–609.
19) Galie N, Guarnieri C, Ussia GP, Zimarino M, Traini AM, Parlangeli R, et al: Limitation of myocardial infarct size by nicorandil after sustained ischemia in pigs. *J Cardiovasc Pharmacol* 1995; 26: 477–484.
20) Mancini GB: Angiotensine-converting enzyme inhibition with quinapril improves endothelial vasomotor dysfunction in patients with coronary artery disease. The TREND study. *Circulation* 1996; 94: 258–265.
21) Laufs U, La Fata V, Plutzky J, Liao JK: Upregulation of endothelial nitric oxide synthase by HMG-CoA reductase inhibition. *Circulation* 1998; 97: 1129–1135.

Summary

Assessment of Microcirculation Disturbance in Patients with Coronary Ectasia by ATP-Loading ^{99m}Tc-Tetrofosmin Myocardial SPECT

Kazuki Ito*, Noriyuki Kinoshita*, Masahiro Koide*, Hirokazu Yokoi*, Hidekazu Irie*, Tetsuo Hashimoto*, Shunichi Tamaki*, Susumu Nishikawa**, Akihiro Azuma** and Hiroaki Matsubara**

**Department of Cardiology, Takeda Hospital*
***Department of Cardiology, Kyoto Prefectural University of Medicine*

Patients with coronary ectasia often develop chest pain and reveal ischemic changes on electrocardiograms and reduced left ventricular wall motion on left ventriculography, in the absence of epicardial coronary artery stenotic regions. We examined the disturbances in the coronary microcirculation in patients with coronary ectasia using left ventriculography and ATP loading ^{99m}Tc-tetrofosmin myocardial single photon emission computed tomography (SPECT) before and after administration of a coronary vasodilator and antiplatelet agents. **[Methods]** Twenty patients in whom coronary angiography revealed diffuse coronary artery ectasia but no stenotic regions were enrolled in this study. Left ventriculography and ATP loading ^{99m}Tc-tetrofosmin myocardial SPECT were performed before and after administration of the coronary vasodilator, nicorandil, as well as that of the antiplatelet agents, aspirin and ticlopidine. **[Results]** 1) The ejection fraction in left ventriculography was 48.3±17.4% before, and 56.6±18.3% after the drug administration, the ejection fraction was improved after the drug administration ($p<0.05$). 2) Before the drug administration, the total defect scores on ^{99m}Tc-tetrofosmin myocardial SPECT were 5.9±3.1 and 8.8±2.7 in the ATP-loading and rest images, respectively ($p<0.05$), and the corresponding scores after the drug administration were 4.1±3.0 and 5.4±3.1, respectively (N.S.). Thus, the total defect scores in the ATP-loading and rest images improved after the drug administration ($p<0.05$). **[Conclusion]** Myocardial damage in patients with coronary ectasia might be induced by microthrombotic embolism and microcirculation disturbance.

Key words: Coronary ectasia, Microcirculation, ^{99m}Tc-tetrofosmin.