日本医放会誌：46（3），453—457，1986（昭61）

# Omental cake の CT 所見

北九州市立小倉病院放射線科
金子邦之　小野　稔
九州大学医学部放射線科
鬼塚英雄　西谷　弘　松浦啓一
国立福岡中央病院放射線科
梶原哲郎　鴛海良彦

（昭和60年9月9日受付）
（昭和60年10月28日最終原稿受付）

# Computed Tomography of Omental Cake

Kuniyuki Kaneko*, Minoru Ono*, Hideo Onitsuka**, Hiromu Nishitani**, Keiichi Matsuura**, Tetsuro Kajiwara*** and Yoshihiko Oshiumi***
*Department of Radiology, Kita-Kyushu City Kokura Hospital
**Department of Radiology, Faculty of Medicine, Kyushu University
***Department of Radiology, National Fukuoka Central Hospital

*Research Code No.* : *517.1*

*Key Words* : *Computed tomography, Omental cake, Omental metastasis*

Computed tomographic findings of pathologically proven "omental cakes" were described in 8 patients with various malignant tumors. The primary tumors were ovarian cancer in 4, gastric cancer in 2, colon cancer in one and uterine cervix adenocarcinoma in one. Typically, CT demonstrated a fat-containing soft tissue mass separating the small intestine or colon from the anterior abdominal wall, with obliteration of the normal fat plane behind the abdominal wall muscle. Four cases were accompanied with ascites, and five cases were accompanied with ovarian masses. Such "omental cakes" were most frequently produced by metastases from ovarian carcinoma, and omentectomy were performed in these cases. We conclude that the detection of "omental cakes" seems very important in diagnosing metastatic spread and/or primary disease.

## 1. はじめに

悪性腫瘍の腹腔内播種としては，腹水を介する腸間膜への転移が良く知られているが，同様の経路を介すると思われる大網への転移も決して稀でない．従来は，術前に大網転移を診断することは困難とされていたが，今日では，コンピュータ断層法（CT）や超音波断層法の発達によって術前診断が可能である場合も多くなってきている．特に，びまん浸潤性の大網転移を生じ，"omental cake" と言われる塊状の腫瘤を形成した場合には，特徴的な CT 所見を呈し，その診断には，CT が非常に有効と考えられている．しかしながら，多症例において omental cake の CT 所見についての検討を行った報告は今までにない．そこで，我々は CT 所見から omental cake を疑った悪性腫瘍患者のうち，手術その他で確診し得た8例について，その CT 所見についての検討を加えたので，ここに報告する．

## 2. 検討対象

昭和58年9月より昭和59年10月までの13カ月間

Table 1 CT Findings of "Omental Cake"

| Diagnosis, Age, | Sex | Sites | Soft tissue mass mixed with fat density | Obliteration of normal fat plane behind the abdominal wall |
|---|---|---|---|---|
| Ovarian cancer | | | | |
| 52 | F | RLLA | + | + |
| 58 | F | AMA | + | + |
| 60 | F | RLMA | + | +(※) |
| 51 | F | AMA | + | + |
| Colon cancer | | | | |
| 52 | F | RLLA | + | − |
| Uterine cervical adenocarcinoma | | | | |
| 64 | F | AMA | + | + |
| Gastric cancer | | | | |
| 56 | F | AMA | + | + |
| 54 | F | AMA | + | + |

AMA : anteriorly mid abdomen
RLLA : right lateral aspect of lower abdomen
RLMA : right lateral aspect of mid abdomen
※ : disappearance of the border between the abdominal wall and the mass

に北九州市立小倉病院ほか4施設でCT検査を施行され診断の確定した8例を対象とした．確定診断は剖検1例，原発巣および転移巣を含めた切除術5例，試験開腹術2例である．症例は，全て女性であり，その年齢は51歳から64歳で平均年齢は56歳であった．原疾患は卵巣癌4例，胃癌2例，大腸癌1例および子宮頸癌1例という内訳である．

### 3. 装置および検討方法

CT装置は東芝製TCT60A50，TCT60A30，TCT60A29およびGE社製GE8800であり，scan timeは6秒または9秒，slice厚さ10mm，slice間隔10mmである．

なお，全ての症例で造影剤（通常65% meglumine diatrizoate）100～150mlを急速点滴静注して検査を行っている．

まず過去の報告[1)2)]に基づいて，『腹壁と腸管との間に脂肪のdensityを混在した編目状の軟部組織腫瘤が認められること』をomental cakeのCT所見と定義した．この定義に基づいてCT所見からomental cakeと診断した8例について，そのCT所見を検討し手術所見などとの比較を行った．

## 3. 結　果

### 1. omental cakeの部位

8例中5例においては腹部正中付近の腹壁直下に広範に認められたが，3例では右側腹部に限局して認められた（Table 1）．

### 2. omental cakeの筋層浸潤の有無

8例中6例では，CT所見で腫瘤は腹壁に接しており，腹壁筋層後面の正常の脂肪層は不明瞭化していたが，腫瘤と筋層とのdensityが異なるため，両者の境界は比較的明瞭に分離できた．この6例は，全例手術で腫瘤と筋層とは剝離ができ，筋層浸潤は認められなかった．ところが，CT所見で腫瘤と筋層が接しており，しかも両者のdensityに差がなくなって部分的に境界が消失していた1例では，手術で筋層浸潤が認められて非治癒切除に終わっている．なお，残りの1例では，腫瘤は腹壁と離れて右側腹部に限局しており，手術でも確認された．

### 3. omental cake以外のCT所見

半数の4例では，腹水が認められた．また，大腸癌と子宮頸部腺癌の2例では，転移性の卵巣腫瘤が認められ，原発性の卵巣腫瘤と合わせると5例に卵巣腫瘤が見られたこととなる．さらに，胃癌の2例では，胃壁の肥厚と胃周囲リンパ節腫大

Table 2　Other CT Findings Accompanying "Omental Cake"

| Diagnosis, Age, | Sex | Ascites | Ovarian mass | Other CT findings |
|---|---|---|---|---|
| Ovarian cancer | | | | |
| 52 | F | − | + | |
| 58 | F | + | − | |
| 60 | F | + | + | |
| 51 | F | − | + | |
| Colon cancer | | | | |
| 52 | F | + | + | |
| Uterine cervical adenocarcinoma | | | | |
| 64 | F | − | + | uterine mass |
| Gastric cancer | | | | |
| 56 | F | + | − | thickend gastric wall, paragastric nodes |
| 54 | F | − | − | thickend gastric wall, paragastric nodes |

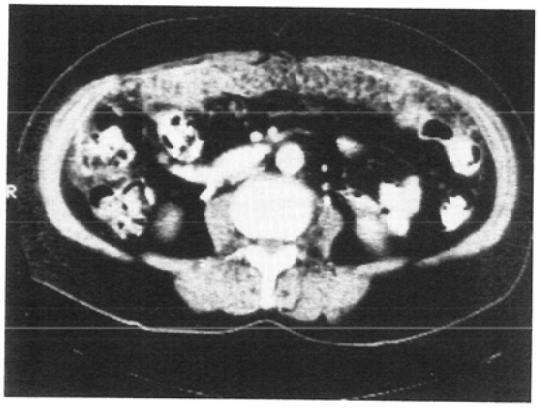

Fig. 1　A 51-year-old woman with a two-week history of abdominal distension. CT demonstrates a soft tissue mass separating the transverse colon from the anterior abdominal wall with obliteration of the normal fat plane. No muscle invasion was found at surgery.

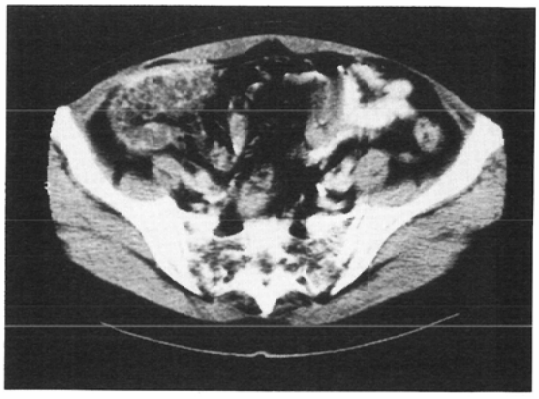

Fig. 2　A 52-year-old woman with a palpable mass in the right lower abdomen. CT demonstrates a fat-containing soft tissue mass in the right lateral aspect of the lower abdomen. The fat plane between the mass and the anterior abdominal wall was obscured.

が認められた（Table 2）.

次に代表的な症例を供覧する.

**症例1.** 51歳女性で2週間前より持続する腹部膨満感を主訴として来院した. CT では, 横行結腸と腹壁との間に脂肪の density を混在した軟部組織腫瘤が認められ, 腹壁筋層後面の脂肪層は消失していた（Fig. 1）. また, 骨盤内には卵巣腫瘤が認められた. 手術では, 卵巣癌と塊状の大網転移を認めたが, 腹壁筋層への浸潤は認められなかった.

**症例2.** 52歳女性で右下腹部腫瘤を主訴として来院した. CT では, 右下腹部腹壁直下に脂肪を含んだ軟部組織腫瘤を認め, 腹壁筋層後面の脂肪層は不明瞭化していた（Fig. 2）. また, 骨盤内には, 卵巣腫瘤が認められた. 手術所見では, 大網は塊状の腫瘤を形成しており（Fig. 3）, 病理学的には, 著しい卵巣癌の転移が認められた.

**症例3.** 60歳女性で下腹部腫瘤を主訴として来院した. CT では, 右側腹部の腹壁直下に軟部組織腫瘤を認め, 一部では腫瘤と腹壁筋層との境界が

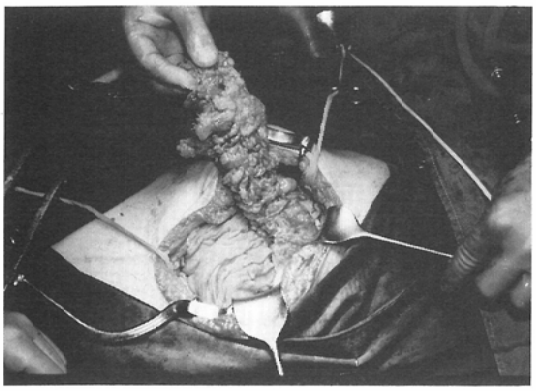

Fig. 3 The lifted "omental cake" from the abdomen of the same patient in Figure 2. Histopathological study proved massive involvement of the omentum with ovarian carcinoma. No muscle invasion was found.

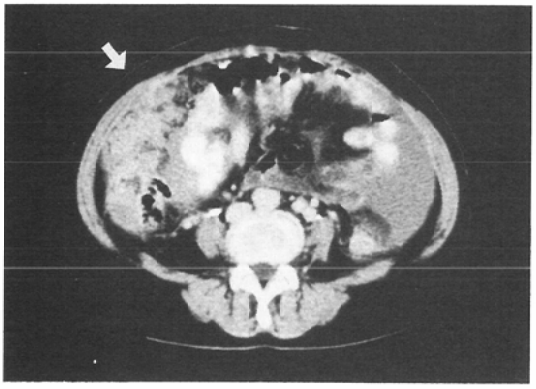

Fig. 4 A 60-year-old woman with a lower abdominal mass. CT demonstrates a soft tissue mass in the right lateral aspect of mid abdomen. The border between the abdominal wall muscle and the mass can not be discerned. Muscle invasion was found at surgery.

消失していた(Fig. 4). また, 骨盤内には卵巣腫瘤が認められた. 手術所見では, 塊状の大網腫瘤は筋層に浸潤しており, 筋層の一部を含めた切除が行われた. 病理学的には, 著しい卵巣癌の大網転移と筋層浸潤が認められた.

## 4. 考　案

いわゆる"omental cake"と呼ばれるびまん浸潤性の大網転移は, それほど多いものではないが, 卵巣癌, 大腸癌, および膵癌等で認められる[1]. なかでも卵巣癌が最も多く, 第一期の卵巣癌でも大網転移を認めることがあるため[3)~5)], 手術に際しては, 予防的な大網切除が行われる場合も少なくない[6)]. また, 我々の症例でも行われたようにomental cakeは外科手術の対象となるものであり, 術前にomental cakeの筋層浸潤の有無を診断することは, 手術計画を立てる上で重要となる.

大部分の症例のCTでは, 腫瘤は腹壁に接していて, 筋層後面の脂肪層は不明瞭化しており, 筋層浸潤の有無については, 診断基準の確立が必要と考えられた. しかしながら, このような症例でも, CTで腫瘤と筋層とのdensityが異なっていて両者の境界が明瞭である場合には, 手術でも筋層浸潤を認めていない. これに対し, CTで腫瘤と筋層とのdensityに差がなくなって両者の境界が消失している場合には, 手術で筋層浸潤が認められており, CT所見からある程度筋層浸潤の有無に言及できると考えられた.

omental cakeのCT所見としては, 脂肪のdensityの混在した軟部組織腫瘤の他に, 前記の腹壁に接する腫瘤の所見が特徴的と考えられた. CT上腹壁に接して存在しなかったのは, 1例のみであった.

また転移経路として, 腹水を介すると考えられるにも拘らず, CTで腹水を検知できたものは半数の4例にしかすぎなかった. CTで腹水がなくても特徴的所見があれば, omental cakeの可能性を考慮に入れる必要があると思われた. さらに, CTで卵巣腫瘤を指摘されたものが5例あり, 卵巣に腫瘤を認めた場合には, omental cakeの可能性を考えた上で読影をしなければならないと思われた. また, 逆に特徴的omental cakeのCT所見があり, 卵巣にも腫瘤があったとしても, 必ずしも原発巣が卵巣とはいえないことも分った.

興味深いのは, 腹部腫瘤, すなわちomental cakeを主訴として来院した者が2例あることで, このうち1例ではCTでomental cakeを指摘されて初めて卵巣癌を疑われ婦人科領域の検査が行われたことである.

このようにomental cakeを正確に診断することは, 病変の範囲を決定し治療方針を立てる上で

重要となるばかりでなく，時には原疾患の診断の手掛りとなりうる場合もありうる．悪性腫瘍とくに卵巣癌の読影に際しては，omental cake の有無に常に留意することが必要であり，また，逆に omental cake を認めた場合には，卵巣癌をはじめとする悪性腫瘍の存在を疑って検索を進めなければならない．

## 5. おわりに

CT 所見から omental cake と診断され手術その他で確認された8例の悪性腫瘍患者において，その CT 所見の検討を行い，手術所見等と比較した．omental cake に特徴的な CT 所見としては，『腹壁と腸管との間に脂肪を混在した編目状の軟部組織腫瘤が認められ，腹壁筋層後面の脂肪層が不明瞭化していること』，と考えられたが，筋層と腫瘤との境界が明瞭である場合には，手術では筋層浸潤は認められなかった．また，随伴所見としては，腹水は半数にしか認められず，卵巣に腫瘤形成を見るものが5例にのぼった．

## References


1) Levett, R.G., Loeler, R.E., Sagel, S.S. and Lee, K.T.: Metastatic disease of the mesentery and omentum. Radiol. Clin. N. Am., 20: 501—510, 1982
2) Levitt, R.G., Sagel, S.S. and Stanley, R.J.: Detection of neoplastic involvement of the mesentery and omentum by computed tomography. A.J.R., 23: 835—838, 1978
3) Piver, M.S., Barlow, J.J. and Lele, S.B.: Incidence of subclinical metastasis in stage I and II ovarian carcinoma. Obstet. Gyencol., 52: 100—104, 1978
4) Knapp, R.C. and Friedman, E.A.: Aortic lymph node metastases in early ovarian cancer. Am. J. Obstet. Gyencol., 119: 1013—1017, 1974
5) Whitley, N., Brenner, D., Francis, A., Kwon, T., Villasanta, U., Aisner, J., Wiernik, P. and Whitley, J.: Use of the computed tomographic whole body scanner to stage and follow patients with advanced ovarian carcinoma. Invest. Radiol., 16: 479—486, 1981
6) McGowan, L.: Ovarian cancer. (In) McGowan, L., ed.: Gyencologic Oncology. pp. 288—305, 1978, Appleton-Centrury-Crofts, New York