Japan Society of Obstetrics and Gynecology

昭和39年1月1日

卵巣皮様嚢腫の悪性化の1例

札幌医科大学産科婦人科学教室（主任　明石勝英教授）
講師　橋本正淑　大学院学生　平沢　峻
大学院学生　川瀬哲彦
札幌医科大学病理学教室（主任　新保幸太郎教授）
助手　笠原昇一

緒言

卵巣は人体器官中，最も多様の腫瘍を発生する臓器である．

これらの腫瘍中，卵巣皮様嚢腫は比較的よくみられるもので，その発生頻度は報告者により異なるが，全卵巣腫瘍の10～30％とされている．しかし卵巣皮様嚢腫の悪性化は稀で，1957年に発表された Peterson[1] の蒐集例で 222例，又本邦に於ける報告も30例に満たない．

著者は最近，当教室に於て卵巣腫瘍と診断され，術後の検索の結果，卵巣皮様嚢腫の悪性化〔扁平上皮癌〕を確認された1例を経験したので報告する．

症例

患者：高○文○　45才，3回経妊経産婦

初診：昭和36年6月21日

主訴：下腹部腫瘍，頻尿及微熱

家族歴：既往歴に特記すべきことはない．

初潮，14才8カ月，月経，整，持続，3日間中等量，月経時軽度の腰痛を認めた．

閉経．昭和35年9月

現病歴：昭和36年3月頃より，下腹部緊張感，下腹部腫瘤，頻尿及微熱を認め，6月12日，某医を訪れ，左卵巣腫と診断された．その際，ダグラス穿刺により粘稠な液体—色彩は不明—が吸引されている．手術をすすめられ，精査を希望して来院した．

初診時所見：体格及栄養中等，可視粘膜軽度貧血状，脈搏及呼吸に異常を認めない．心尖部に収縮期雑音を聴取する．肺に異常なく，又特に腫大せるリンパ節は認められない．下腹部はやや膨隆し，超手拳大の腫瘤を触れる．圧痛はない．四肢に知覚，運動，反射の異常は認められない．外陰部は異常なく，子宮は前傾前屈，硬度及大きさは正常，子宮前面に新生児頭大の嚢腫状，1部充実性の腫瘤を触れる．移動性はやや制限されている．子宮口に糜爛はなく，腟分泌物に異常は認められない．

臨床診断：左附属器腫瘍

入院：昭和36年6月23日

入院時検査所見：体重57kg，血圧 156～92mmHg，赤血球数 335万，白血球数5000，Hb 66％ Sali. BSG，30分値62，1時間値，114，2時間値，126，糞，尿及心電図所見に異常は認められない．

手術：6月26日，腰麻の下に子宮全摘除術及両側附属器摘除術を施行した．

手術時所見：子宮，左卵巣及卵管に異常は認められない．腫瘍は右卵巣より発生し，新生児頭大，嚢腫状で1部充実性，表面は概ね平滑で灰白色，被膜は強靱である．1部分は大網と癒着している．可視範囲内にて転移を思わせる所見及腹水は認められない．

術後診断：右卵巣皮様嚢腫，1部悪性化の疑い．

摘出物の肉眼的所見（第1図）

腫瘤は新生児頭大，不正卵円形，重量 875g表面は灰白色，1部灰褐赤色，嚢腫状で1部充実性，割面は単房性で脂肪様物質，毛髪及歯牙1本を認める．充実性部は内腔に突出し，5×5×3cm大で1部壊死性を呈する．

摘出物組織所見

嚢腫状部：外胚葉由来のものとしてはメラニン色素を有する皮膚，重層扁平上皮，汗腺が，又中胚葉由来の平滑筋，脂肪組織，軟骨が認められ，いずれもよく分化している．

充実性部は変性，壊死傾向強く，腫瘍細胞は扁平上皮由来と考えられ，比較的分化型で浸潤性増殖を示し，核質は粗でクロマチンに富み，核仁の増加，核膜の肥厚，極性の乱れ等の悪性所見を示す．又所々に出血巣も認められた（第2図及び第3図）．

組織学的診断：卵巣皮様嚢腫及その悪性化〔扁平上皮癌〕．

NII-Electronic Library Service

Japan Society of Obstetrics and Gynecology

第 1 図

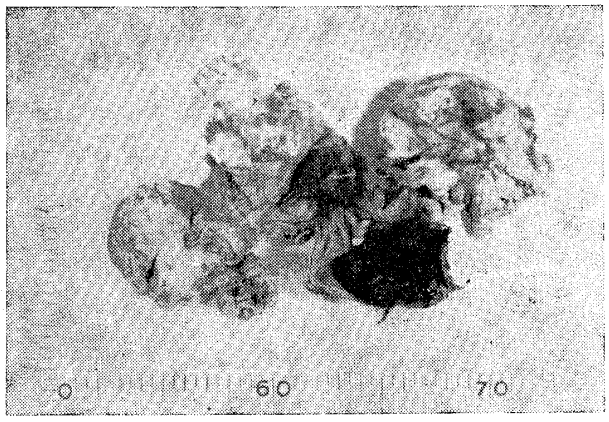

第 2 図

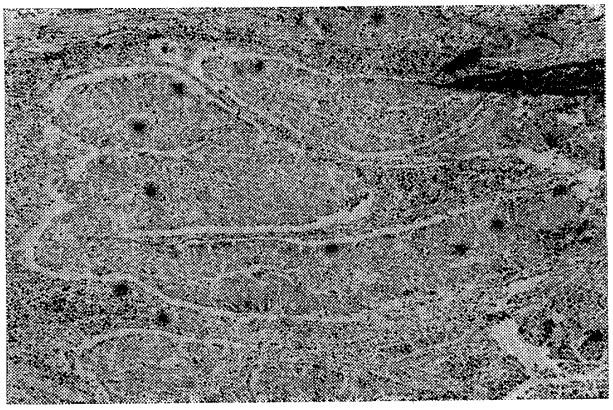

第 3 図

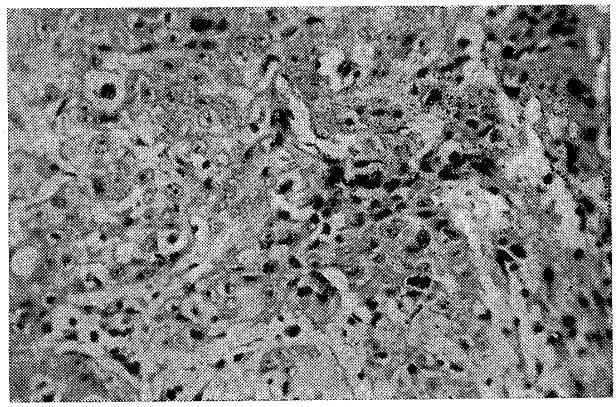

術後経過：術後3日目より微熱は消失した．術後7日目に組織診断確定，18日目に深部治療1200r にて第1回照射を終了，この時は内診及直腸診にて小骨盤腔に病的抵抗は触れず，経過良好にて術後60日目に1時退院した．又11月13日に定期検診にて来院せる際も，特別の変化は認められなかつた．その後放射線科にて Co^{60} 照射1クール，12000r を行えるも腰痛，下腹部痛が次第に増強し，全身倦怠，吐気，発熱が現われ，一般状態が悪化して来たので12月11日再入院した．この時の内診及直腸診の所見では，右附属器部に超鶏卵大の腫瘤を触れ，又両側傍結合織は骨盤壁に達する抵抗を触れた．12月15日より Co^{60} 3クール目を開始，トヨマイシン10Aを併用，この頃より腹水の貯留を認め又37.0℃～38.5℃の発熱が持続するようになつた．下腹部疼痛は次第に増強し，昭和37年3月7日には腫瘍浸潤による腸閉塞を生じ人工肛門形成術を行つた．この際腹腔内に粟粒大～小豆大の転移と思われる結節が多数認められた．術後急性胃拡張を併発し，対症療法を行うも一般状態は次第に悪化し，昭和37年4月30日，初回手術後 300日目についに死亡した．

病理解剖所見：主要所見のみを略記する．

開腹時，腹腔内に黄褐色腹水約1100ccが存在した．人工肛門部のS状結腸，小腸，胃大弯側及大網は共に固く癒着している．腹壁腹膜，大網，腸漿膜面には粟粒大～小豆大の小結節が多数認められた．又右側腹膜腔内には血性の胸水約50ccが存在したが，胸膜と肺の癒着は認められなかつた．胃内にはコーヒー残査様液が大量に存在し，粘膜は萎縮状である．膀胱，S状結腸，直腸等，小骨盤腔内臓器は腫瘍浸潤及繊維性硬結のため，固く癒着し剝離は全く不能である．割を入れるに，膀胱三角部は凝血を混じた凹凸不整の病巣があり，割面は灰白黄色の硬い腫瘍浸潤が認められた．左尿管は膀胱入口部にて狭窄され，その上方は拡張し，同側腎の水腎症を認めた．腟粘膜は平滑なるも，腟上部は上記腫瘍浸潤のため一塊となつている．直腸は肛門より約15cmの部で腫瘍浸潤のため全く閉塞されている．腫瘍浸潤部の組織検査によると，S状結腸，大腸下部の粘膜下及筋層，又膀胱の筋層及間質に，手術時摘出組織標本と同様の腫瘍細胞の浸潤を認め，変性及フィブローゼの傾向強く，部分的に小円形細胞の浸潤が認められた．

考　　按

卵巣皮様嚢腫は三胚葉性の混合腫瘍で，主として外胚葉性，特に皮膚組織に富む成熟性，良性，嚢胞性奇形腫で，その発生頻度は報告者により異なり，全卵巣腫瘍中，Blackwell[2] 5％，Burgess & Schutter[3] 15～20％，Allan[4] 18.2％，Marchetti[5] 20％，中山[6] 18.5％，行森[7] 24.8％，又 Novak[8] によれば全嚢胞性卵巣腫瘍中の5～10％と報告されている．当教室に於ける最近5年間の統計によると，全卵巣腫瘍中16.3％である．又卵巣皮様嚢腫の悪性化は稀で，Peterson[1] によると文献上完全なものは1857年 Pesch の報告を第1例として 222例，

NII-Electronic Library Service

Japan Society of Obstetrics and Gynecology

本邦では山極2例，佐久間3例，松井，岩田，吉田，尾崎，芳賀，荒川，山口，赤塚，吉川，小林の各1例，一戸及佐藤1例，飯尾及田中3例，山田4例，木戸及安本[9]1例，仲村[10]1例，安部[11]1例，白取[12]1例，門間及小林[13]1例，樋口[14]の蒐集例4例が報告されているにすぎない．その発生頻度は全卵巣腫瘍中行森[7] 0.2%，Beck[15] 0.3%，全皮様嚢腫中 Allan[4] 1.0%，Burgess & Schutter[3] 1.1%，Novak, Meyer, Kelly[16]，Müller 各 1.7%，Mayberger[17]，Peterson[1] 1.8%，Blackwell 3.0%，Silberblatt 6.9%，又樋口の蒐集例によれば617例の卵巣充実性腫瘍中本症例は4例で0.65%にあたる．このように報告者によりかなりの差がみられるのは，1例報告及少数例報告によるものと考えられる．因に当教室に於ける発生頻度は最近5年間の統計では，皮様嚢腫93例中1例で 1.1%であつた．

好発年令は40～50才に最も多いとされ，Peterson の蒐集例では平均年令45.4才で，63%は40才以上にみられるとし，最年少者は Puhr の報告による9才，最高年者は Alznauer の報告した88才とされている．なお Kelly の報告では平均年令は58才と報告している．本邦の症例では比較的高令者に多く，安部[11]は58才，仲村[10]は59才2カ月，木戸は64才，門間[13]は45才，白取[12]は31才等の報告がある．

発現側に関しては Peterson によると右側38.5%，左側39.0%と差はみられない．なお両側性のものは 9.0%と報告されている．

大きさは本症例では直径約15cmであつたが大部分は10～20cmの直径であつたと報告されている．

症状については腫瘍組織が卵巣を越えて浸潤するまで悪性の徴候は現われず，卵巣腫瘍の一般症状である．下腹痛，下腹部腫瘤，下腹部膨満及直腸，膀胱の圧迫症状が現われる．本症例にみられた比較的早期よりの微熱に関しては，文献上論ぜられているものはあまりみあたらず，充実性奇形腫に於て，山県[18]，太田，長野がこれにふれているが，微熱が腫瘍の二次的感染によるか，腫瘍組織破壊産物によるかは明かでない．本症例は入院時白血球数の増加がみられぬことより即断出来ぬが，炎症性のものとは考え難い．腹水は Peterson によると 6.0%と比較的少ない．本症例も手術時には腹水は認められなかつた．

組織学的所見については，その大多数は扁平上皮癌で，腺癌，肉腫がこれにつぐがはるかに少なく，又その起源の明かなものは極めて少ない．Peterson の蒐集例によると，腺癌は15例でそのうち起源の明かなものは6例にすぎない．即ち乳腺組織起源の山極の例，汗腺起源の Norris, Lauermann の各1例，唾液腺起源の Willis の例，甲状腺起源の Szathmary, Müller の各1例である．なおその後 Mayberger の甲状腺起源の1例が報告されている．本邦でも山極の他に荒川，安部，門間の腺癌の報告があるが，門間の甲状腺起源例以外は起源が不明である．腫瘍は肉眼的には結節状，乳嘴状又は花菜状で通常は灰白色であるが，しばしば出血，壊死あるいは変性がみられる．

Peterson は4例に顕微鏡的にのみ悪性と診断されたものがあつたと報告しており「Dermoid Plugs」，「Mamilla」は注意深い検索が必要であると述べている．又彼によれば metastase は64%にみられたとし，Bernstein は 76%に metastase があつたと報告している．Metastaseは腸，腹膜，傍結合織，大網，他側卵巣，直腸，子宮，膀胱稀に腋下リンパ節，膣，皮膚にみられるが，多くは直接浸潤の形式をとる．

予後は一般に不良で，転移を認めたものの5年生存率は 6.0%にすぎない．多くは癌性腹膜炎，悪液質，尿毒症，出血，腸管閉塞で死亡する．生存率は悪性組織の種類により異なり，Peterson によれば比較的分化型の扁平上皮癌の5年生存率は13%，特に，転移及手術時に於ける腫瘍の破綻のなかつたものは5年生存率は75%まで望み得るとしている．未分化型の扁平上皮癌については症例が少ないため結論をさけているが，肉腫，腺癌の予後は全く不良で5年生存率は 0%とのべている．本症例は比較的分化型であつたが，浸潤性増殖の傾向強く，又手術時既に大網等に，浸潤が進んでいたものと考えられ，比較的早い経過をとつたものと思われる．

本症に対する治療は，一般の卵巣悪性腫瘍と同様で，手術可能なものは子宮全摘除術及両側附属器摘除術を行い，術後放射線治療を行うべきである．しかし本症に対する放射線治療は一般に望みうすとされ，本症例に於ても術後 36000r の照射を行つたが，比較的早い経過をとつた．特に，前述の如く転移及手術時に腫瘍の破綻のなかつたものはかなり良い生存率を期待出来る点に注目し，手術時は細心の注意をもつて腫瘍の破綻をさけるべきである．

その他抗癌剤，ホルモン療法が試みられているが現在の段階ではいずれもその効果は期待出来ない．

結　語

下腹部腫瘤，頻尿及微熱を主訴として来院し，附属器

NII-Electronic Library Service

Japan Society of Obstetrics and Gynecology

腫瘍の診断の下に手術を行い，術後 300日で死亡した患者で，摘出組織標本により，右卵巣より発生した皮様嚢腫の悪性化〔扁上上皮癌〕を確認し，死亡後剖見の機会を得た1例を報告した．

文　献

1) *Peterson, W.F.*: Obst. & Gynec., 12 (6) : 793—830, 1957. —2) *Blackwell, W.J.*, et al.: Am. J. Obst & Gynec., 51 : 151, 1946. —3) *Burgess, G.F.* and *H.W. Schutter*: Obst. & Gynec., 4 : 567, 1954. —4) *Allan, M.S.*, and *A.T. Hertig*: Am. J. Obst & Gynec., 58 : 640—653, 1949. —5) *Marchetti, A.A.*: Surg. Clin. North America, 30 : 1767, 1950. —6) **中山栄之助**：産婦の世界, 9 (10) : 81—86, 1957. —7) **行森隆**：日産婦会誌, 6 (9) : 1149—1160, 1954. —8) *Novak, E.R.*: Gynecologic and Obstetric Pathology, Philadelphia, 1958, W.B. Saunders Co. —9) **木戸孝治**：産婦進歩, 9 (1) : 69, 1957. —10) **仲村民広**：産と婦, 24(1) : 86, 1957. —11) **安部広**：産と婦, 24(2): 91, 1957. —12) **白取良助**：日病会誌, 47 (3) : 531, 1958. —13) **門間忠夫**：北産婦誌, 12 (3, 4): 97, 1961. —14) **加藤俊**：産婦の世界, 7 (9) : 121, 1955. —15) *Beck, R.P.*: Obst & Gynec, 16 (4) : 479—482, 1960. —16) *Kelley, R.R.*: Cancer, 14 (5) : 989—1000, 1961. —17) *Mayberger, H.W.*: Am. J. Obst & Gynec. 78 (4) : 817, 1959. —18) **山県健三**：産と婦, 26 (9) : 107, 1959.

(No. 1662 昭38・9・2受付)

NII-Electronic Library Service